

---

Volume 16, Supplement 2, April 2025

p. 34 - 40

Issue online since Sunday April 20 2025

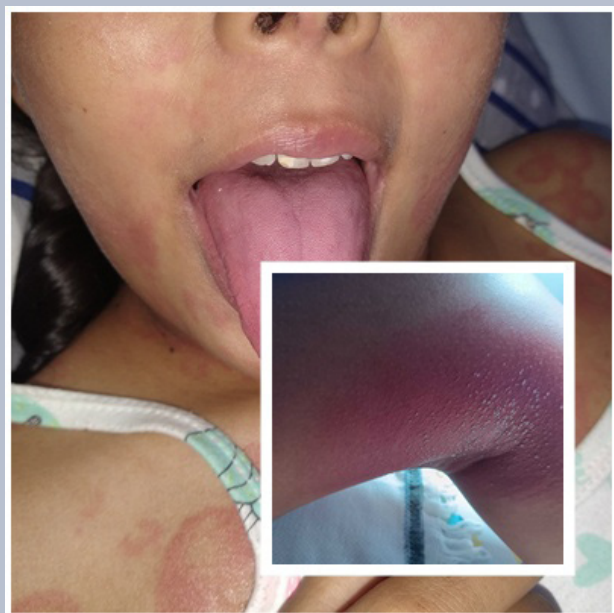ISSN: 2081-9390

DOI: 10.7241/ourd

Nuestra

# Dermatology Online

[www.odermatol.com](http://www.odermatol.com)



- Toxicodermia - Reporte de caso y revisión narrativa de la literatura

Supplement 2 / 2025

# Editorial Pages

e-ISSN: 2956-7904  
DOI: 10.7241/ourd

Quarterly  
Our Dermatol Online

published since 01/06/2010 years

*www.odermatol.com*

---

**Editor in Chief:**

Piotr Brzeziński, MD Ph.D

**Address:**

ul. Orłat Lwowskich 2, 76200 Słupsk, Poland  
tel. 48 692121516, fax. 48 598151829  
e-mail: [brzezo077@yahoo.com](mailto:brzezo077@yahoo.com)

**Publisher:**

ODO Publishing House

**Address:**

ul. Orłat Lwowskich 2, 76200 Słupsk, Poland  
tel. 48 692121516, fax. 48 598151829  
e-mail: [odermatol@yahoo.com](mailto:odermatol@yahoo.com)

**Associate Editor:**

Ass. Prof. Vikash Paudel, MBBS, MD (Nepal)

---

**Indexed in:**

Universal Impact Factor for year 2012 is = 0.7319  
system of opinion of scientific periodicals INDEX COPERNICUS (100.00)  
(Academic Search) EBSCO  
(Academic Search Premier) EBSCO  
MNiSW-Ministerstwo Nauki i Szkolnictwa Wyższego (20.00)  
DOAJ (Directory of Open Access Journals)

Geneva Foundation for Medical Education and Research (GFMER), Google Scholar, Open J-Gate, NewJour,  
International Committee of Medical Journal Editors (ICMJE), Genamics JournalSeek, Hinari,  
Bielefeld Academic Search Engine (BASE), WorldCat, e-journal, WorldWideScience.org, National Science Library,  
LibSearch, Sciencegate, Virtual Science Library (VSL), Wanfang Data, COncnecting REpositories (CORE),  
CAB Abstracts, Global Health, Journal Indexed in Directory of Research Journals Indexing,  
OAIster: The Open Access Initiative, OAJSE - Open Access Journals Search Engine, Scirus

---

**Previous website:**

issue 1.2010

[www.ndermatol.like.pl](http://www.ndermatol.like.pl)

since issue 2.2010 to issue 3.2011

[www.odermatol.like.pl](http://www.odermatol.like.pl)

since issue 4.2011

[www.odermatol.com](http://www.odermatol.com)

**Previous shortcut:**

since issue 1.2010 to issue 3.2011

N Dermatol Online

since issue 4.2011

Our Dermatol Online

**Previous ISSN:**

2081-7904

---

**Open access journal:**

This is an open access journal which means that all content is freely available without charge to the user or his/her institution. Users are allowed to read, download, copy, distribute, print, search, or link to the full or texts of the articles in this journal without asking prior permission from the publisher or the author.

Our Dermatology Online is a international journal that publishes original contributions in the field of dermatology, including papers on biochemistry, morphology and immunology of the skin.

The journal is among the few not related to dermatological associations or belonging to respective societies which guarantees complete independence. Offers a platform for review articles in areas of interest for dermatologists.

OurDermatologyOnline offers article in English as well as in other languages. This is in accordance with the BOAI definition of open access.

## Editorial Board

- Abdel-Naser, Mohamed Badawy, Prof. (Egypt)  
Abdul-Lateef Mousa Haider, MD (Iraq)  
Al Aboutd Khalid, MD (Saudi Arabia)  
Al-Kamel Mohamed A., MD (Yemen)  
Al-Mashaleh Manal Sulaiman, MD (Jordan)  
Abreu-Velez Ana Maria, Prof. (USA)  
Adaskevich Uladzimir, Prof. (Belarus)  
Aghaei Shahin, Ass. Prof. (Iran)  
Akpaka Patrick Eberechi, Prof. (Trinidad and Tobago)  
Amichai Boaz, MD (Israel)  
Arenas Roberto, Prof. (Mexico)  
Arif Tasleem, MD (India)  
Asuquo Maurice Efana, Prof. (Nigeria)  
Auto James, Ass. Prof. (Solomon Islands)  
Fatou Barro-Traoré, Prof. (Burkina Faso)  
Christian Muteba Baseke, MD (Democratic Republic of the Congo)  
Beigi Pooya Khan Mohammad, Prof. (Canada)  
Bharti Rakesh, MD (India)  
Bonifaz Alexandro, Prof. (Mexico)  
Borowska Katarzyna, Ass. Prof. (Poland)  
Bouadjar Bakar, Prof. (Algeria)  
Bukhari Iqbal A., Prof. (Saudi Arabia)  
Cabo Horacio, Prof. (Argentina)  
Chamcheu Jean Christopher, Ph.D (USA)  
Chang Patricia, MD Ph.D (Guatemala)  
Chihanga Simon, MD (Botswana)  
Choon Siew Eng, MD (Malaysia)  
Chuh An Tung Antonio, Prof. (Hong Kong)  
Crump Vincent, MD (New Zealand)  
Daboul Mohamed Wael, MD (Syria)  
Daisley Hubert, Prof. (Trinidad and Tobago)  
Darlenski Razvigor, MD Ph.D (Bulgaria)  
Dobrev Hristo, Prof. (Bulgaria)  
Doganay Mehmet, Prof. (Turkey)  
Dong Huiting, Prof. (China)  
Dori Geme Urge, PhD (Ethiopia)  
Draganita Ana Maria, MD PhD (Romania)  
Drljević Irdina, MD, Ph.D. Ass. Prof. (Bosnia and Herzegovina)  
Dubakienė Rūta, Prof. (Lithuania)  
Edwards Carl, Ass. Prof. (USA)  
Elhassan Elizabeth, MD (Senegal)  
Farkas Arpad, MD PhD (Hungary)  
Fernandez-Flores Angel, MD Ph.D (Spain)  
Fortuna Giulio, Ass. Prof. (USA)  
Gómez Cuevas Alina, Prof. MD (Nicaragua)  
Grattan Clive (United Kingdom)  
Grivcheva-Panovska Vesna, Prof. (Macedonia)  
Guzmán Antonio, MD (Paraguay)  
Hashimoto Takashi, Prof. (Japan)  
Hassan Iffat, Prof. (India)  
Hegyí Vladimir, Prof. (Slovakia)  
Hidalgo-Matlock Benjamin, MD (Costa Rica)  
Janjua Shahbaz, MD (Pakistan)  
Jeseňák Miloš, Ass. Prof. (Slovakia)  
Jeewon Rajesh, Ph.D. (Mauritius)  
Jordán Rodríguez Ramiro, Prof. (Bolivia)  
Julian Rolando, Prof. (El Salvador)  
Kaszuba Andrzej, Prof. (Poland)  
Kaštelan Marija, Prof. (Croatia)  
Katsambas Andreas, Prof. (Greece)  
Kazlouskaya Viktoriya, Ass. Prof. (USA)  
Khawaja Shakeel Ahmed, PhD (Eritrea)  
Kibbi Abdul-Ghani, Prof. (Lebanon)  
Kossi Metowogo, Ph.D (Togo)  
Kuiate Jules-Roger, Prof. (Cameroon)  
Lan Cheng-Che E., Ass. Prof. (Taiwan)  
Lopez-Granja Jorge, MD (Belize)  
Lotti Torello, Prof. (Italy)  
Maibach Howard I., Prof (USA)  
Maio Paula, MD (Portugal)  
Mekokishvili Lali, Prof. (Georgia)  
Mikkelsen Carsten Sauer, MD (Denmark)  
Mourad Mokni, Prof. (Tunisia)  
Mrisho Fatma, MD (Tanzania)  
Muvunvi Claude Mambo, MD (Rwanda)  
Ndugwa Christopher, Prof. (Uganda)  
Nedelciuc Boris, Ass. Prof. (Moldova)  
Nhlengethwa Winnie, Prof. (Swaziland)  
Nigam Pramod Kumar, Prof. (India)  
Nikolic Milos, Prof. (Serbia)  
Nowicki Roman, Prof. (Poland)  
Nwabudike Lawrence Chukwudi, MD Ph.D (Romania)  
Olszański Romuald, Prof. (Poland)  
Oranje Arnold, Prof. (Netherlands)  
Parajuli Sudip, MD (Nepal)  
Parvin Rukhsana, MD (Bangladesh)  
du Plessis Jeanetta, Prof. (South Africa)  
Puri Neerja, MD (India)  
Pusahai-Riman Paula, BSc, MS (Papua New Guinea)  
Riedl Elisabeth, Ass. Prof. (Austria)  
Ríos Yuil José Manuel, Prof. (Panama)  
Rubio-Teixeira Marta Ph.D. (Belgium)  
Rusnak Martin, Prof. (Slovakia)  
Sayad Ibrahim, Prof. (Kuwait)  
Sharquie Khalifa E., Prof. (Iraq)  
Shawa Mary, MD (Malawi)  
Shkilna Mariia, MD Ph.D (Ukraine)  
Sinclair Rodney Daniel, Prof. (Australia)  
Singh Harjeet, MD (Qatar)  
Slavic Vjerolsva, MD PhD (Montenegro)

## Editorial Board

Srinivasan Sundaramoorthy, Prof. (India)  
Sumathipala Gayan Saranga, MD (Sri Lanka)  
Tapia Felix J., Ass. Prof. (Venezuela)  
Tatu Alin, MD (Romania)  
Tincopa-Wong Oscar Wilfredo, MD (Peru)  
Tresh Amani, MD (Libya)  
Uraga Pazmiño Enrique, MD (Ecuador)  
Usha Rani Anaparthi, Prof. (India)

Valdebran Manuel, MD (Dominican Republic)  
Win Oo Soe, MD (Myanmar)  
Wollina Uwe, Prof. (Germany)  
Wortsman Ximena, Ass. Prof. (Chile)  
Yamamoto Toshiyuki, Prof. (Japan)  
Yuil de Ríos Emma, MD (Panama)  
Zabielski Stanisław, Prof. (Poland)  
Zawar Vijay, Prof (India)

# Contents

---

## CASE REPORT

Toxicoderma - Case report and narrative literature review .....	34
Omar Luis Perez Caldera, Juan David Ríos Restrepo, María Salomé Reyes Sarmiento, Lorena García Agudelo	
Toxicodermia - Reporte de caso y revisión narrativa de la literatura .....	35
Omar Luis Perez Caldera, Juan David Ríos Restrepo, María Salomé Reyes Sarmiento, Lorena García Agudelo	

# Toxicoderma - Case report and narrative literature review

Omar Luis Perez Caldera<sup>1</sup>, Juan David Ríos Restrepo<sup>1</sup>, María Salomé Reyes Sarmiento<sup>1</sup>, Lorena García Agudelo<sup>2</sup>

<sup>1</sup>Medical Intern Regional Hospital of the Orinoquia, Yopal, Colombia, <sup>2</sup>Research Department Regional Hospital of the Orinoquia, Yopal, Colombia

**Corresponding author:** Omar Luis Perez Caldera, MD, E-mail: [investigacion.horo@gmail.com](mailto:investigacion.horo@gmail.com)

---

## ABSTRACT

Toxicoderma is characterized as an idiosyncratic reaction to drugs with mucocutaneous manifestations. 35% to 36% of adverse drug reactions are associated with this phenomenon in the pediatric population. Antibiotics, anti-inflammatory drugs and anticonvulsants are the most frequently implicated. The following is a retrospective case report accompanied by a literature review describing the clinical and morphological characteristics of mild (maculopapular exanthema, fixed drug eruption, urticaria) and severe forms of toxicoderma (PEGA, DRESS syndrome, Stevens-Johnson syndrome, toxic epidermal necrolysis).

**Key words:** Skin, Drug Eruptions, Exanthema, Stevens-Johnson Syndrome, Drug-Related Side Effects and Adverse Reactions and Adverse Reactions, Erythema Multiforme.

---

**How to cite this article:** Pérez Caldera OL, Ríos Restrepo JD, Reyes Sarmiento MS, García Agudelo L. Toxicoderma - Case report and narrative literature review. Our Dermatol Online. 2025;16(Supp. 2):34-40.

**Submission:** 08.10.2024; **Acceptance:** 17.01.2025

**DOI:** 10.7241/ourd.2025S2.1

# Toxicodermia - Reporte de caso y revisión narrativa de la literatura

Omar Luis Perez Caldera<sup>1</sup>, Juan David Ríos Restrepo<sup>1</sup>, María Salomé Reyes Sarmiento<sup>1</sup>, Lorena García Agudelo<sup>2</sup>

<sup>1</sup>Medical Intern Regional Hospital of the Orinoquia, Yopal, Colombia, <sup>2</sup>Research Department Regional Hospital of the Orinoquia, Yopal, Colombia

**Corresponding author:** Omar Luis Perez Caldera, MD, E-mail: [investigacion.horo@gmail.com](mailto:investigacion.horo@gmail.com)

## RESUMEN

Las toxicodermias son caracterizadas por ser una reacción idiosincrática a medicamentos con manifestaciones mucocutáneas. Entre el 35% y el 36% de las reacciones adversas a medicamentos se asocian a este fenómeno en la población pediátrica. Los antibióticos, antiinflamatorios y anticonvulsivantes son los que más frecuentemente se encuentran implicados. A continuación, se abordará de manera retrospectiva un caso clínico acompañado de revisión literaria, en donde se describirán las características clínicas y morfológicas de las formas leves (exantema maculopapular, erupción medicamentosa fija, urticaria) y graves de toxicodermias (PEGA, síndrome de DRESS, síndrome de Stevens-Johnson, necrólisis epidérmica tóxica).

**Palabras clave:** Piel, Erupciones por Fármacos, Exantema, Síndrome de Stevens-Johnson, Efectos Colaterales y Reacciones Adversas Relacionados con Medicamentos, Eritema Multiforme.

## INTRODUCTION

Para comenzar, definiremos como toxicodermias aquellas reacciones idiosincráticas con afectación mucocutánea debido a la administración de medicamentos. En la población pediátrica, debemos tener en cuenta que entre el 35% y el 36% de las reacciones adversas a medicamentos se asocian a este fenómeno. Consideremos que cualquier medicamento puede desencadenar toxicodermia; no obstante, los antibióticos, antiinflamatorios y anticonvulsivantes son los que más frecuentemente se encuentran implicados y registrados [1-3].

Las toxicodermias tienen un espectro de presentación extenso que abarca desde formas leves hasta casos graves con manifestaciones multisistémicas que pueden comprometer la vida. Las reacciones más comunes, que generalmente no ponen en peligro la vida, incluyen el exantema maculopapular, la erupción

medicamentosa fija y la urticaria, que representan el 79% de los casos. En contraposición, el 21% restante corresponde a presentaciones graves, tales como la Pustulosis Exantemática Generalizada Aguda (PEGA), el síndrome de exantema medicamentoso con eosinofilia y síntomas sistémicos (DRESS), la necrólisis epidérmica tóxica (NET) y el síndrome de Stevens-Johnson (SSJ) [3,4].

El diagnóstico de toxicodermias puede resultar desafiante, especialmente en niños, donde la alta prevalencia de reacciones adversas graves frecuentemente se debe al uso de medicamentos de forma “off-label”. Se estima que el 18.9% de los antibióticos son administrados de esta manera, representando el 51.7% de los medicamentos asociados con toxicodermia. Por lo tanto, es crucial que el personal médico pueda identificar los signos y síntomas característicos de cada tipo de toxicodermia para diferenciar adecuadamente entre el espectro de estas y así ofrecer un manejo oportuno y efectivo [4,5].

**How to cite this article:** Pérez Caldera OL, Ríos Restrepo JD, Reyes Sarmiento MS, García Agudelo L. Toxicodermia - Reporte de caso y revisión narrativa de la literatura. Our Dermatol Online. 2025;16(Supp. 2):34-40.

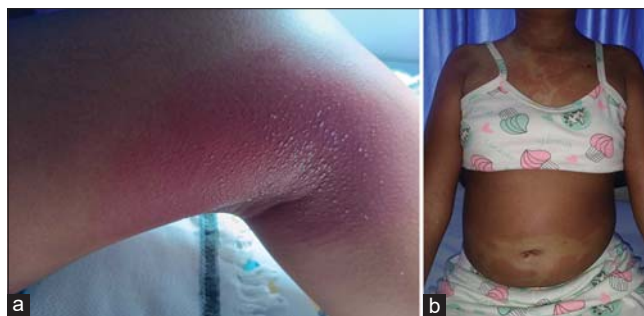
**Submission:** 08.10.2024; **Acceptance:** 17.01.2025

**DOI:** 10.7241/ourd.2025S2.1

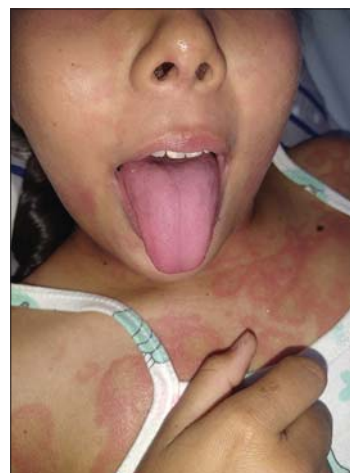## CASE REPORT

Paciente de sexo femenino de 13 años, sin historial médico relevante, originaria de zona rural. Ingresó con cuadro de dolor abdominal de dos días de duración, acompañado de múltiples episodios eméticos y alza térmica con pico máximo de 38.8 °C. Al examen físico de ingreso documentaron abdomen doloroso a la palpación en fosa iliaca derecha, con signo de Psoas negativo, pero signos de Blumberg y Rovsing positivos, con marcados signos de irritación peritoneal. Resto del examen sin otros hallazgos. En los exámenes solicitados, evidenciaron leucocitosis marcada (16,120) con neutrófilos al 93.9% y uroanálisis con signos sugestivos de infección. La ecografía reveló hallazgos compatibles con apendicitis, por lo que, ante hallazgos clínicos e imagenológicos, consideraron alta sospecha diagnóstica de apendicitis. Realizaron apendicectomía con hallazgos de apendicitis aguda perforada + peritonitis localizada, lo que requirió continuar bajo estancia hospitalaria con la finalidad de cumplir manejo antibiótico; sin embargo, al segundo día de antibioterapia con ampicilina sulbactam 3 gr iv cada 6 horas, metronidazol 500 mg iv cada 8 horas, la paciente presentó aparición de lesiones en piel, a nivel de cara lateral muslo derecho tercio distal, región poplíteo izquierda placas escarlatiniformes de 10 x 10 con presencia de micro pústulas, lesiones similares en glúteo y tobillo derecho, además de calor y rubor, acompañado de prurito (Fig. 1a y 1b). Posteriormente en la evolución documentaron lengua en fresa (Fig. 2), como otra lesión sin demás hallazgos.

Se realizaron paraclínicos de control que revelaron leucocitosis sin eosinofilia, pero con granulaciones tóxicas en neutrófilos. Especialistas en las áreas de dermatología e infectología pediátrica consideraron un cuadro sugestivo de síndrome de DRESS como principal espectro de toxicodermia. Indicaron suspender AINEs e iniciaron tratamiento con corticoides orales por 2 días con escalonamiento a endovenosos y efectuaron cambio en la terapia antibiótica (clindamicina 600 mg iv cada 8 horas, gentamicina 220 mg iv cada 24 horas). Ante las órdenes y consideraciones de los especialistas, en la paciente se documentó notable mejoría en lesiones y ausencia de fiebre, completando un esquema de antibióticos por 7 días y corticoide por 6 días, sin recaídas. Finalmente, evolucionó favorablemente a los 10 días de estar hospitalizada, permitiendo su egreso médico sin necesidad de nuevas intervenciones quirúrgicas.



**Figura 1:** (a) Placas escarlatiniformes con presencia de micro pústulas. (b) Compromiso mucocutáneo.



**Figure 2:** Strawberry tongue.

## DISCUSSION

En esta sección, presentaremos las características morfológicas y clínicas más relevantes de cada espectro de las toxicodermias (Tabla 1). Es importante resaltar que, debido al poco impacto epidemiológico que lleva consigo esta patología, se relaciona a un conocimiento limitado en los profesionales de la salud. Por lo que se abordarán desde las formas leves hasta las más complicadas que tengan mayor incidencia según la literatura. De esta manera se busca fomentar la concientización entre los profesionales de la salud, para así lograr un diagnóstico más preciso y efectivo. Como resultado, se esperaría un tratamiento oportuno y, en primera instancia, brindar una mejoría en el pronóstico de los pacientes.

## TOXICODERMIAS LEVES

### Erupción Medicamentosa Fija

Suele presentarse como ampollas o vesículas de formas redondeadas u ovaladas que por lo general están bien

**Tabla 1:** Tiempo de aparición, Fármacos comúnmente inductores y tratamiento de las diversas etiologías de toxicodermias.

Tipo de toxicodermia	Tiempo de aparición	Fármacos comúnmente inductores	Tratamiento
Erupción Medicamentosa Fija	1-2 semanas, en algunos casos >48 horas	Paracetamol, AINE Sulfamidas Tetraciclinas Hipnóticos	Suspender el medicamento causante es el pilar del tratamiento. No obstante, el uso de esteroides tópicos, así como ciclos cortos de esteroides sistémicos, puede ser empleado y ha demostrado eficacia clínica.
Exantema maculopapular	5-14. días, aunque el rango ocupa de (5 a 21 días)	Antibióticos; más comunes betalactámicos, cefalosporinas, antiepilépticos.	La base del tratamiento es la interrupción del medicamento desencadenante. Se usan antihistamínicos, y en pacientes con lesiones cutáneas graves también glucocorticoides sistémicos.
Urticaria	Desde minutos hasta <24 horas	Betalactámicos AINE Contrastes	1. Interrupción del medicamento desencadenante. 2. Se pueden emplear antihistamínicos H1 no sedantes como primera línea de manejo 3. Si persiste falta de control, se puede utilizar omalizumab, un anticuerpo monoclonal. 4. Finalmente, en situaciones graves o refractarias a las terapias anteriores, se emplea la ciclosporina A.
PEGA	Inicio 24-48 H Con resolución a los 15 días	Antibióticos; más comunes los Betalactámicos, Cefalosporinas, Macrólidos, y Fluoroquinolonas. Bloqueadores de los canales de calcio.	1. Suspensión inmediata del fármaco desencadenante y el manejo de los síntomas. 2. La primera línea de tratamiento incluye esteroides tópicos potentes y antipiréticos, y en casos graves puede ser necesario recurrir a corticoides sistémicos.
Dress	Inicio 2-8 semanas	Antibióticos; más comunes Sulfonamidas, Penicilinas, Cefalosporinas y Quinolonas. Anticonvulsivantes Antituberculosos	Implica la suspensión inmediata del fármaco desencadenante y el manejo debe individualizarse según la familia farmacológica causante de la reacción. En todos los casos se realizarán medidas de apoyo como control del dolor, fiebre, líquidos, etc.
SSJ/NET	Suele ser de 1 a 3 semanas.	Antibióticos Anticonvulsivantes	El tratamiento se orienta a medidas de soporte, teniendo en cuenta las siguientes consideraciones; 1. Lo más importante es identificar el fármaco causante y suspenderlo lo antes posible. 2. Se realizan las medidas de soporte individualizadas a cada paciente. 3. Entre las opciones terapéuticas, nos podemos encontrar con 1. Ciclosporina 2. Inmunoglobulina intravenosa * 3. Esteroides sistémicos* 4. Inhibidores del TNF- $\alpha$ *

\*El uso de estos fármacos es controversial y debe evaluar el riesgo/beneficio a cada paciente [11,20,22,25-29]

delimitadas. Las lesiones pueden aparecer en cualquier parte del cuerpo, con predilección por extremidades, labios, genitales y mucosas. Alrededor del 5% de los casos afectan exclusivamente las membranas mucosas, sin lesiones cutáneas [6,7].

### Exantema Maculopapular

Continuamos con el patrón clínico más comúnmente observado en las toxicodermias (60%-90%). El exantema maculopapular es de características polimorfas y confluentes, que recuerda al sarampión. Este se inicia en el tronco y se extiende simétricamente hacia las extremidades, respetando habitualmente la cara, las palmas de las manos y las plantas de los pies. Las lesiones son de tamaño pequeño y color rojo brillante, presentando una distribución simétrica. A menudo, este tipo de erupción se acompaña de síntomas como prurito y febrícula, lo que refuerza su impacto clínico [8-10].

### Urticaria

Por último, tendríamos que la urticaria es una enfermedad que se presenta con habones (ronchas), angioedema o ambas, criterio que debe cumplir para considerarse urticaria. Los habones son pápulas eritematosas, edematosas, pruriginosas y de bordes bien definidos, que aparecen y desaparecen con rapidez, generalmente en menos de 24 horas; mientras que el angioedema afecta capas más profundas de la piel, suele ser doloroso y dura más tiempo [11,12].

### TOXICODERMIAS GRAVES

#### PEGA

La pustulosis exantemática generalizada aguda (PEGA), se caracteriza por la aparición repentina de numerosas pústulas estériles, no foliculares, de pequeño tamaño, sobre un fondo eritematoso-edematoso. Pueden estar

distribuidas principalmente en el tronco y los pliegues intertriginosos, como las axilas e ingles. Aunque las mucosas se afectan en un pequeño porcentaje de los casos, su compromiso no es típico. Adicional, se suele acompañar el cuadro de fiebre alta y leucocitosis. Las pústulas suelen resolverse espontáneamente dentro de 1 a 2 semanas, con una posterior descamación de la piel [13-17].

## DRESS

DRESS (Drug Reaction with Eosinophilia and Systemic Symptoms), como su nombre lo indica, es una reacción secundaria a la ingesta de medicamentos que se caracteriza por producir síntomas sistémicos acompañados de eosinofilia. El transcurso natural de la patología cuenta con documentación secuencial de síntomas sistémicos. En primer lugar, se presenta fiebre alrededor del día 11 posterior a la administración del fármaco causal, seguida de hipogammaglobulinemia al día 12. La afectación visceral aparece típicamente hacia el día 20, mientras que la eosinofilia, definida por un recuento de eosinófilos mayor a  $700 \times 10^6$  células/L, se manifiesta en el día 21, alcanzando una tasa del 95% de los casos. Finalmente, el exantema surge hacia el día 23, presentándose en un 85 % de los casos como una erupción maculopapular polimorfa, mientras que las formas monomorfas, 15 % de las cuales se caracterizan por ser pústulas (30%) y púrpura (26%) [18,19].

## SSJ/NET

La necrólisis epidérmica tóxica (NET) y el síndrome de Stevens-Johnson (SSJ) son dos condiciones clínicas que generan compromiso extenso de la epidermis. Iniciaremos diferenciando objetivamente estas dos entidades. El SSJ compromete menos del 10 % de la superficie corporal afectada, mientras que la NET implica más del 30 %. La forma intermedia, entre el 10 y 30% de la superficie corporal, es conocida como superposición SSJ/NET. Clínicamente, el cuadro inicia con síntomas prodrómicos como fiebre, malestar general y síntomas similares a los de una infección viral. Posteriormente, se desarrollan lesiones cutáneas consistentes en máculas eritematosas o lesiones en diana atípicas que progresan hacia la formación de ampollas flácidas y áreas de desprendimiento epidérmico, acompañadas de dolor. Más del 90% de los pacientes presentan también compromiso mucoso, principalmente en boca, ojos y genitales [20-24].

Teniendo en cuenta lo anteriormente expuesto, se evidencia que el curso de la enfermedad puede tener

un impacto significativo en el diagnóstico clínico. En este contexto, el síndrome de DRESS, aunque se puede considerar como diagnóstico diferencial dado el tiempo de evolución, éste sería catalogado como la última sospecha clínica. En el caso que se presenta, el paciente desarrolló una reacción a los dos días de su ingreso hospitalario, lo que orienta dentro del espectro de las toxicodermias de mayor compromiso la sospecha diagnóstica hacia la pustulosis exantemática generalizada aguda (PEGA). Se ve reforzado por las características morfológicas de las lesiones descritas. Si bien no es usual que la PEGA genere lesiones en mucosas, cumplen con el criterio de resolución en el tiempo establecido del transcurso natural de la enfermedad [14,15,18,19].

Por otro lado, podemos evidenciar que, aunque no se cumple el tiempo de evolución de otras entidades, en este caso no se documentaron adenopatías ni alteraciones hematológicas como eosinofilia en todo el recuento a nivel de hemogramas realizados desde el ingreso; esto sugiere que la sospecha diagnóstica de síndrome de DRESS no cumple con los criterios RegiSCAR (Tabla 2), lo que lleva a su descarte. Por otro lado, tendríamos al espectro del síndrome de Stevens-Johnson (SSJ) y la necrólisis epidérmica tóxica (NET), que en este caso, aunque se cuenta con registro fotográfico, no se documenta la extensión del compromiso de superficie corporal, por lo que limita en este sentido una correcta diferenciación; sin embargo, guiándonos por registro fotográfico, la extensión corresponde a más del 30%, pero las lesiones que se evidencian no cumplen las características morfológicas típicas de estas entidades ni criterios SCORTEN (Tabla 3), lo que sugiere que la sospecha diagnóstica y mortalidad de ambas condiciones es mínima. Además, es fundamental considerar la importancia de una identificación temprana de las toxicodermias en el contexto pediátrico. La rápida resolución de los síntomas y la correcta intervención pueden prevenir complicaciones graves y optimizar el tratamiento. Estudios recientes han demostrado que la intervención oportuna, como la suspensión del fármaco desencadenante y la administración adecuada de corticosteroides, mejora significativamente los resultados en pacientes con toxicodermias severas [19-22].

Como comentario adicional, es relevante implementar escalas diagnósticas estandarizadas para mejorar la aproximación diagnóstica; en este sentido, se adjuntan tablas que ilustran este enfoque para lograr una mayor

**Tabla 2:** Puntuación de validación RegiSCAR para el síndrome DRESS 2007 [30].

Criterio	Si	No	Se desconoce
Fiebre >38,5°C (central) o >38°C (axilar)	0	-1	
Adenopatías (> 1 cm en al menos 2 sitios)	1	0	0
Eosinofilia	.	.	.
- 700-1499/ $\mu$ L o $\geq$ 10-19.9% (si linfopenia)	1	0	0
- $\geq$ 1500/ $\mu$ L o $\geq$ 20% (si linfopenia)	2	0	0
- Linfocitos atípicos	1	0	0
Compromiso cutáneo	.	.	.
- Afectación $\geq$ 50% superficie corporal	1	0	0
- Biopsia indicativa de DRESS	0	-1	0
- Exantema sugestivo de DRESS ( $\geq$ 2 de edema facial, púrpura, infiltración, descamación)	1	-1	0
Compromiso orgánico	.	.	.
- 1 órgano	1	.	.
- 2 o más órganos	2	.	.
Resolución >15 días	-1	0	-1
Exclusión de otras causas (3 o más)	.	.	.
- Anticuerpos antinucleares (ANA), hemocultivos y serologías para virus de la hepatitis A (VHA), B (VHB) y C (VHC), clamidia y micoplasma.	1	0	0
Interpretación			
- <2, Excluido; 2-3, Posible; 4-5, Probable; >5, Definitivo			

**Tabla 3:** Criterios SCORTEN para evaluación de tasa de mortalidad por SSJ o NET [24].

Criterio	Si	No
Edad >40 años	1	0
Frecuencia cardíaca $\geq$ 120/min	1	0
Neoplasia sólida o hematológica	1	0
Superficie corporal descamada $\geq$ 10%	1	0
Urea plasmática $\geq$ 60 mg/dL	1	0
Bicarbonato plasmático <20 mEq/L	1	0
Glucemia $\geq$ 255 mg/dL	1	0
Interpretación		
Resultado	Mortalidad %	
0-1	3%	
2	12%	
3	35%	
4	58%	
5	90%	

certeza diagnóstica y un manejo acorde con el espectro de toxicodermias. Asimismo, la educación continua y la actualización en las guías de manejo son esenciales para que los profesionales de la salud reconozcan y traten eficazmente estas reacciones adversas, logrando así una atención más segura y efectiva en la población pediátrica [11].

## CONCLUSIÓN

Ante lo expuesto, este caso ejemplifica la dificultad en realizar un diagnóstico preciso y se evidencia la necesidad de llevar a cabo estudios adicionales sobre las principales reacciones adversas por fármacos para determinar el grupo de medicamentos mayormente implicados y la incidencia en la presentación de toxicodermias. Al lograrlo, se espera mantener a los profesionales de la salud actualizados sobre las distintas presentaciones de las toxicodermias, con un enfoque

más claro y preciso que conlleve a una identificación temprana y de esta forma influir de manera significativa en el manejo clínico y en la evolución de los pacientes.

## Consent

The examination of the patient was conducted according to the principles of the Declaration of Helsinki.

The authors certify that they have obtained all appropriate patient consent forms, in which the patients gave their consent for images and other clinical information to be included in the journal. The patients understand that their names and initials will not be published and due effort will be made to conceal their identity, but that anonymity cannot be guaranteed.

## REFERENCES

- Dibek Misirlioglu E, Guvenir H, Bahceci S, Haktanir Abul M, Can D, Usta Guc BE, et al. Severe cutaneous adverse drug reactions in pediatric patients: A multicenter study. *J Allergy Clin Immunol Pract.* 2017;5:757–63.
- Noguera-Morel L, Hernández-Martín Á, Torreló A. Cutaneous drug reactions in the pediatric population. *Pediatr Clin North Am.* 2014;61:403–26.
- Crisafulli G, Franceschini F, Caimmi S, Bottau P, Liotti L, Saretta F, et al. Mild cutaneous reactions to drugs. *Acta Biomed.* 2019;90:36–43.
- Obura B, Alele PE, Obua C. Off-label antibiotic use among paediatric in-patients: a mixed-method prospective study at a tertiary hospital in southwestern Uganda. *Int J Clin Pharm.* 2021;43:637–44.
- Tripathy R, Das S, Das P, Mohakud NK, Das M. Adverse drug reactions in the pediatric population: Findings from the adverse drug reaction Monitoring Center of a teaching hospital in Odisha (2015-2020). *Cureus.* 2021;13:e19424.
- Anderson HJ, Lee JB. A review of fixed drug eruption with a special focus on generalized bullous fixed drug eruption. *Medicina (Kaunas).* 2021;57:925.
- Chou Y-J, Chang H-C. Fixed drug eruption. *CMAJ.* 2022;194:E1036.
- Özkaya E, Yazganoglu KD. Adverse cutaneous drug reactions to cardiovascular drugs. London: Springer London; 2014.

9. Khandpur S, Ahuja R. Drug-induced vs. Viral maculopapular exanthem-resolving the dilemma. *Dermatopathology (Basel)*. 2022;9:164–71.
10. Ernst M, Giubellino A. Histopathologic features of maculopapular drug eruption. *Dermatopathology (Basel)*. 2022;9:111–21.
11. Zuberbier T, Abdul Latiff AH, Abuzakouk M, Aquilina S, Asero R, Baker D, et al. The international EAACI/GA2LEN/EuroGuiDerm/APAAACI guideline for the definition, classification, diagnosis, and management of urticaria. *Allergy*. 2022;77:734–66.
12. Kolkhir P, Giménez-Arnau AM, Kulthanan K, Peter J, Metz M, Maurer M. Urticaria. *Nat Rev Dis Primers*. 2022;8:61.
13. Lizardo-Castro GA, Guillén-Mejía GW. Acute generalized exanthematous pustulosis. *Bol Med Hosp Infant Mex*. 2022;79:268–73.
14. Parisi R, Shah H, Navarini AA, Muehleisen B, Ziv M, Shear NH, et al. Acute generalized exanthematous pustulosis: Clinical features, differential diagnosis, and management. *Am J Clin Dermatol*. 2023;24:557–75.
15. Stadler P-C, Oschmann A, Kerl-French K, Maul J-T, Oppel EM, Meier-Schiesser B, et al. Acute generalized exanthematous pustulosis: Clinical characteristics, pathogenesis, and management. *Dermatology*. 2023;239:328–33.
16. Sidoroff A, Halevy S, Bavinck JN, Vaillant L, Roujeau JC. Acute generalized exanthematous pustulosis (AGEP)--a clinical reaction pattern: Acute generalized exanthematous pustulosis. *J Cutan Pathol* 2001;28:113–9.
17. De un caso PEGAA a. MP.: R. Caso Clínico [Internet]. Scielo.cl [citado el 3 de octubre de 2024]. Disponible en: <https://www.scielo.cl/pdf/rci/v33n1/art11.pdf>
18. Cabañas R, Ramírez E, Sendagorta E, Alamar R, Barranco R, Blanca-López N, et al. Spanish guidelines for diagnosis, management, treatment, and prevention of DRESS syndrome. *J Investig Allergol Clin Immunol*. 2020;30:229–53.
19. Ramírez E, Medrano-Casique N, Tong HY, Bellón T, Cabañas R, Fiandor A, et al. Eosinophilic drug reactions detected by a prospective pharmacovigilance programme in a tertiary hospital. *Br J Clin Pharmacol*. 2017;83:400–15.
20. Grünwald P, Mockenhaupt M, Panzer R, Emmert S. Erythema multiforme, Stevens-Johnson syndrome/toxic epidermal necrolysis - diagnosis and treatment. *J Dtsch Dermatol Ges*. 2020;18:547–53.
21. Noe MH, Micheletti RG. Diagnosis and management of Stevens-Johnson syndrome/toxic epidermal necrolysis. *Clin Dermatol*. 2020;38:607–12.
22. Ramien ML. Stevens-Johnson syndrome in children. *Curr Opin Pediatr*. 2022;34:341–8.
23. Frantz R, Huang S, Are A, Motaparathi K. Stevens-Johnson Syndrome and Toxic Epidermal Necrolysis: A review of diagnosis and management. *Medicina (Kaunas)*. 2021;57:895.
24. Seminario-Vidal L, Kroshinsky D, Malachowski SJ, Sun J, Markova A, Beachkofsky TM, et al. Society of Dermatology Hospitalists supportive care guidelines for the management of Stevens-Johnson syndrome/toxic epidermal necrolysis in adults. *J Am Acad Dermatol*. 2020;82:1553–67.
25. Pai VV, Kikkeri NN, Athanikar SB, Shukla P, Bhandari P, Rai V. Retrospective analysis of fixed drug eruptions among patients attending a tertiary care center in Southern India. *Indian J Dermatol Venereol Leprol*. 2014;80:194.
26. Brahimi N, Routier E, Raison-Peyron N, Tronquoy A-F, Pouget-Jasson C, Amarger S, et al. A three-year-analysis of fixed drug eruptions in hospital settings in France. *Eur J Dermatol*. 2010;20:461–4.
27. Heng YK, Yew YW, Lim DSY, Lim YL. An update of fixed drug eruptions in Singapore. *J Eur Acad Dermatol Venereol*. 2015;29:1539–44.
28. Ozkaya E. Fixed drug eruption: state of the art. *J Dtsch Dermatol Ges*. 2008;6:181–8.
29. Balta I, Simsek H, Simsek GG. Flurbiprofen-induced generalized bullous fixed drug eruption. *Hum Exp Toxicol*. 2014;33:106–8.
30. Kardaun SH, Sidoroff A, Valeyrie-Allanore L, Halevy S, Davidovici BB, Mockenhaupt M, et al. Variability in the clinical pattern of cutaneous side-effects of drugs with systemic symptoms: does a DRESS syndrome really exist? *Br J Dermatol*. 2007;156:609–11.

Copyright by Omar Luis Perez Caldera, et al. This is an open access article distributed under the terms of the Creative Commons Attribution License, which permits unrestricted use, distribution, and reproduction in any medium, provided the original author and source are credited.

**Source of Support:** This article has no funding source.

**Conflict of Interest:** The authors have no conflict of interest to declare.



O u r   D e r m a t o l o g y   O n l i n e

w w w . o d e r m a t o l . c o m

Suppl. 2 2025 20 April.2025)