Volume 1, Number 2, September 2010
p. 13 - 35

NASZA DERMATOLOGIA Online

OUR DERMATOLOGY Online

www.odermatol.like.pl

ISSN: 2081-9390

2 / 2010

Strona Redakcyjna / Editorial Pages

NASZA DERMATOLOGIA Online

OUR DERMATOLOGY Online

e-ISSN: 2081-9390

Quarterly (kwartalnik) published since 01/06/2010 years

Editor in Chief (Redaktor Naczelny): Piotr Brzeziński, MD

Adres:

ul. Andersa 5/8, 76200 Słupsk, Poland

tel. 48 692121516, fax.48 598151829

e-mail:**brzezoo@wp.pl or brzezoo77@yahoo.com**

Editors:

Aghaei Shahin, MD (Iran)

Brzeziński Piotr, MD (Poland)

Darkoska Jovanka, MD (Macedonia)

Farquqr Terry, MD (USA)

Hassan Iffat, MD (India)

Jagiełło-Wieczorek Ewelina, MD (Poland)

Puhan Manas Ranjan, MD (India)

Zabielski Stanisław, MD,PhD (Poland)

Publisher (Wydawca)

Piotr Brzeziński

ul. Andersa 5/8, 76200 Słupsk, Poland

tel. 48 692121516, fax.48 598151829

e-mail:**brzezoo@wp.pl or brzezoo77@yahoo.com**

SPIS TREŚCI / CONTENTS

Strona Redakcyjna / Editorial Pages 13

Prace Oryginalne / Original Articles

►Brzeziński Piotr, Bury Marta, Jagiełło-Wieczorek Ewelina

Współistnienie zespołu żółtych paznokci z objawami ogólnoustrojowymi 15
Coexistence yellow nail syndrome with systemic symptoms

► Hassan Iffat, Mashkoor Ahmed, Hayat Bhat Mohammad, Manaan Qazi, Shah Parvaiz Ahmad, Masood Qazi

Chronic Mucocutaneous Candidiasis - a case report 19
Przewlekła kandydoza skórno-sluzówkowa – opis przypadku

►Brzeziński Piotr, Kaczmarek Danuta

Malassezia Folliculitis na szyi 22
Malassezia Folliculitis on the neck

Prace Poglądowe / Review Articles

►Brzeziński Piotr

Focal Epithelial Hyperplasia: Choroba Heck'a 26
Focal Epithelial Hyperplasia: Heck's disease.

Listy do Redakcji / Letters to the Editor

►Brzeziński Piotr

Clear cell acanthoma - opis przypadku 29
Case report of clear cell acanthoma

►Brzeziński Piotr, Płowaś Marta, Jagiełło-Wieczorek Ewelina

Zespół Bööka. Obserwacja czterech pacjentów 31
Bööks syndrome. Observation four patients

►Brzeziński Piotr

Infestacja Strongyloides stercoralis u personelu medycznego 32
Infestation strongyloides stercoralis in medical personnel

Dermatology Eponyms

►Brzeziński Piotr

Dermatology Eponyms – Phenomenon / sign - Dictionary (A) 34

NASZA DERMATOLOGIA Online
OUR DERMATOLOGY Online

WSPÓŁISTNIENIE ZESPOŁU ŻÓŁTYCH PAZNOKCI Z OBJAWAMI OGÓLNOUSTROJOWYMI – PREZENTACJA PRZYPADKÓW

COEXISTENCE YELLOW NAIL SYNDROME WITH SYSTEMIC SYMPTOMS - PRESENTATION OF CASES

Brzeziński Piotr[1], Bury Marta[2], Jagiełło-Wieczorek Ewelina[3]

[1]6 Wojskowy Oddział Gospodarczy, Ustka, Polska
6th Military Support Unit, Ustka, Poland, brzezoo@wp.pl
[2] Oddział Wewnętrzny, SPZOZ Szpital Wojewódzki, Jelenia Góra, Polska
Internal Medicine Ward Hospital, Jelenia Gora, Poland
[3] Samodzielny Publiczny Centralny Szpital Kliniczny w Warszawie, Polska
Independent Public Central Clinical Hospital in Warsaw, Poland

N Dermatol Online. 2010; 1(2): 15-18

Streszczenie
Zmiany w obrębie paznokci mogą towarzyszyć wielu chorobom ogólnoustrojowym, a zaburzenia aparatu paznokciowego są niejednokrotnie dobrym wskaźnikiem toczącego się układowego procesu chorobowego. Zespół żółtych paznokci (ZZP) jest bardzo rzadką kliniczne jednostką chorobową, na którą składa się wyraźnie pogrubiała zabarwiona na kolor żółty lub żółto-zielonkawy płytka paznokciowa. ZZP jest schorzeniem w której zastój chłonki odgrywa główną rolę w klinicznych manifestacjach choroby. Obserwuje się wysięk w jamie opłucnej, obrzęki limfatyczne i dystroficzne, żółtej barwy płytki paznokciowe. Patogeneza nie jest dokładnie poznana.
Cel pracy: przedstawienie przypadków współwystępowania zespołu żółtych paznokci z objawami ogólnoustrojowymi na przykładzie analizy 3 pacjentów.
Materiał i metody: Analizą objęto 3 pacjentów z ZŹP, dwie kobiety i jednego mężczyznę w wieku między 43 a 48 lat.
Wyniki: Stwierdzono 3 przypadki ZZP z charakterystycznymi zmianami paznokci (żółto-zielone zabarwienie, zanikowe lanula i inne). Nie zanotowano rodzinnego występowania choroby. U pierwszego pacjenta stwierdzono obrzęk limfatyczny i cukrzycę, u drugiego reumatoidalne zapalenie stawów, a u trzeciego przewlekły kaszel i zapalenie zatok.
Zmiany wystąpiły w IV dekadzie życia, dotyczyły od 7-8 paznokci i obejmowały zarówno paznokcie rąk jak i stóp.
Wnioski: ZZP często współistnieje z chorobami ogólnoustrojowymi, a także z obrzękiem limfatycznym i rozstrzeniem oskrzeli. Opisywano również współistnienie z rakiem i chorobami autoimmunologicznymi. Każdy pacjent z ZZP powinien zostać poddany badaniom w celu wykrycia choroby nowotworowej i pozostawać pod okresowa kontrolą lekarską.

Abstract
Nail changes can accompany many systemic diseases and very often indicate the ongoing systemic process of illness. The yellow nail syndrome (YNS) is very rare clinical entity characterized by marked thickening and yellow to yellow-green discoloration of the nails. Congenitally hypoplastic lymphostasis plays a major role in the clinical manifestation of that disease. Syndrome includes pleural effusions, lymphedema and yellow dystrophic nails. The pathogenesis stays still unknown.
Aim: Presentation the coexistence of YNS with the systemic symptoms by analyzing cases of 3 patients.
Material and methods: The analysis involved 3 patients with YNS (2 women and 1 man) aged from 43 to 48 years.
Results: We confirmed 3 cases of YNS, with the characteristic nails changes (yellow-greenish discoloration, absence of lunula, etc.). None of the patients had a family history of YNS. All suffered from chronic diseases: the first patient suffered from lymphedema and diabetes mellitus, second - from rheumatoid arthritis and the third complained of a chronic caught
and sinusitis. All YNS`s symptoms occurred in the patients` forties. We observed fingers and toes involvement on 7-8 nails in each patient.
Conclusions: The YNS offen associated with systemic disease, most commonly lymphedema and bronchiectasis. However, the literature describes some connections with carcinoma and autoimmune diseases. Therefore, each patient with YNS should be examined for cancer detection and stay under periodic medical control

Słowa klucze: zespół żółtych paznokci, paznokcie, obrzęk limfatyczny, choroby ogólnoustrojowe
Key words: yellow nail syndrome, nails, lymphedema, systemic diseases

Wstęp

Nazwa „żółte paznokcie" została użyta po raz pierwszy w 1962 roku przez Sammana i Stricklanda [1]. Jako samodzielną jednostkę chorobową - zespół żółtych paznokci (ZZP), uznano ją 2 lata później i opisana przez Sammana i White'a [2]. Schorzenie to nie należy do częstych jednostek chorobowych. ZZP charakteryzuje się dystroficznymi, o żółtym zabarwieniu płytkami paznokciowymi, wrodzoną hipoplazją naczyń chłonnych, występowaniem rhinosinusitis, wysięku w jamie opłucnej, rozstrzeni oskrzeli, obrzęku limfatycznego [3]. Klasyczną triadę objawów opisał Emerson, wymieniając żółte zabarwienie paznokci, obrzęk limfatyczny i zajęcie układu oddechowego [4]. Charakterystycznymi objawami, na podstawie których można rozpoznać ten zespół są: żółto-zielonkawe zabarwienie płytek (całkowite lub dystalne), pogrubienie płytek, zakrzywienie wolnego ich brzegu, poprzeczne pobruzdowania lub wygładzona powierzchnia [5]. Ponadto opisywany jest zanik obrąbka naskórkowego lub obłączka. Szybkość wzrostu płytki paznokciowej ulega spowolnieniu (0.1-0.25mm/tydzień, przy normie 0.5-2mm/tydzień) [1].

Zmiany rzadko dotyczą jednego paznokcia, zazwyczaj chorobą objętych jest kilka lub wszystkie paznokcie, zarówno rąk jak i stóp [6]. ZZP występuje w każdym wieku [7].

Nie ma wyznaczonych standardów terapii ZZP. Leczenie jest objawowe. Zmiany z reguły ustępują po wyleczeniu choroby podstawowej [3]. Można stosować witaminę E oraz pulsy itrakonazolu przez jeden tydzień w miesiącu [8].

Celem pracy było przedstawienie na przykładzie 3 pacjentów współistnienia zespołu żółtych paznokci z objawami ogólnoustrojowymi.

Materiał i metody

Badaniem objęto 3 pacjentów: dwie kobiety w wieku 45 i 48 lat oraz jednego mężczyznę w wieku 43 lata. U wszystkich chorych wykonano badanie mikologiczne (bezpośrednie i pośrednie) celem wykluczenia grzybicy paznokci. Choroby współistniejące zostały potwierdzone badaniami przez lekarzy specjalistów w danej dziedzinie. Pacjenci nie byli wcześniej leczeni ani diagnozowani z powodu ZZP.

Wyniki

U pierwszej pacjentki zmiany dotyczyły 4 paznokci rąk (na lewej dłoni I, II i III palec, na prawej dłoni I i II palec) oraz 3 paznokci stóp (na lewej stopie I palec, na prawej stopie I i V palec). Zmiany pojawiły się 3 miesiące temu. Paznokcie wykazywały barwę żółtawo-zielonkawą, w paznokciach objętych procesem chorobowym obłączek był niewyraźnie zaznaczony. Powierzchnia paznokci była wygładzona.

Pacjentka leczyła się na nadciśnienie tętnicze bisoprololem, ponadto zgłaszała przewlekły kaszel i przewlekłe zapalenie zatok. W badaniu laryngologicznym śluzówka wysuszona, szpara głośni nieznacznie zwężona. W badaniach laboratoryjnych: hipercholesterolemia mieszana, Alat – 40 mg/dl. (szczegółowe dane w tab. 1).

U drugiej pacjentki zmiany dotyczyły 8 paznokci rąk (na lewej dłoni I, II, III IV palec, na prawej dłoni I, II, IV, V palec). Zmiany manifestują się od 5 miesięcy. Paznokcie wykazywały barwę żółtawo-zielonkawą, na 3 paznokciach zaznaczone były poprzeczne bruzdy, płytki paznokciowe były pogrubiałe, szorstkie. Powierzchnia pozostałych paznokci była wygładzona. W części paznokci objętych procesem chorobowym obłączek był niewyraźnie zaznaczony.

Pacjentka przyjmowała z powodu reumatoidalnego zapalenia stawów metotreksat oraz leki z grupy NLPZ. W badaniach laboratoryjnych Alat – 43 mg/dl, Aspat - 48 mg/dl (szczegółowe dane w tab. 1).

U trzeciego pacjenta zmiany dotyczyły 7 paznokci rąk (na lewej dłoni I, II, III palec, na prawej dłoni I, II, II, IV palec). Zmiany trwały od 9 miesięcy. Paznokcie wykazywały barwę żółtawo-zielonkawą, na 2 paznokciach zaznaczone były poprzeczne bruzdy, płytki paznokciowe były pogrubiałe, szorstkie, natomiast w części paznokci objętych procesem chorobowym obłączek był niewyraźnie zaznaczony. Pacjent leczony był z powodu cukrzycy typu II metforminą, ponadto okresowo występował u niego obrzęk limfatyczny twarzy. Stwierdzono obrzęk podudzi. W badaniach laboratoryjnych hipercholesterolemia mieszana, glukoza - 146 mg/dl, OB. – 34 mm/h, WBC - 10.00 mg/dl (szczegółowe dane w tab. 1).

Wykonane badania mikologiczne u wszystkich pacjentów były ujemne.

Omówienie

Zmiany dotyczące paznokci w przebiegi ZZS opisywane są w każdym wieku [7,9], występują nawet rodzinne przypadki [1]. U prezentowanych chorych pierwsze objawy na paznokciach wystąpiły w piątej dekadzie życia. Zmiany mogą obejmować od kilku do 20 paznokci [7]. Klasyczna triada objawów Emersona, (żółte zabarwienie paznokci, obrzęk limfatyczny i zajęcie układu oddechowego) występuje tylko u jednej trzeciej pacjentów [1,4]. W prezentowanych przypadkach zmiany chorobowe obejmowały od 7 do 8 paznokci. U żadnego pacjenta triada objawów Emersona nie wystąpiła łącznie.

Zmiany na paznokciach mogą pojawić się jako pierwszy objaw i wyprzedzać chorobę ogólnoustrojową lub wystąpić po zdiagnozowaniu schorzenia [10].

W badaniach 97 pacjentów przeprowadzonych przez Nordkild w 1986 roku, zespół żółtych paznokci w 37% był pierwszym symptomem choroby, a obrzęk limfatyczny pojawił się jeszcze przed zażółceniem paznokci u 34 % badanych [11]. Z kolei nieżyt oskrzeli, czy przewlekłe zapalenie zatok w 29% przypadkach wyprzedzał występowanie żółtych paznokci.

Paradowski i wsp przedstawiają, że ZZP może współistnieć z gromadzeniem się chłonki w jamie brzusznej [12].

Oprócz najczęstszej wymienianego objawu towarzyszącego ZZP (obrzęk limfatyczny) opisuje się również współistnienie żółtych paznokci z chorobami autoimmunologicznymi (reumatoidalnym zapaleniem stawów, zapaleniem tarczycy, toczniem rumieniowatym układowym) [3,13]. Wymieniane sa również przypadki współistnienia z rakiem piersi [3,13], krtani [14],

Lp	Pacjent	Wiek	Okres trwania choroby	Choroby współistniejące	Ilość paznokci	ZZP w rodzinie
1.	S.M.	45	3 miesiące	Przewlekły kaszel Przewlekle zapalenie zatok	suma: 7 ręce 4 stopy 3	Nie
2.	P.T.	48	5 miesięcy	RZS	suma: 8 ręce 8 stopy 0	Nie
3.	B.A.	43	9 miesięcy	Cukrzyca Obrzęk limfatyczny twarzy Obrzęk podudzi	suma: 7 ręce 7 stopy 0	Nie

Tab. 1 Charakterystyka zespołu żółtych paznokci u badanych pacjentów

płuc [15], endometrium [16], czerniakiem [17], chorobą Hodgkina [18], ziarniniakiem grzybiastym [19] oraz przy zakażeniu wirusem HIV [20].

U prezentowanych pacjentów żółte paznokcie towarzyszyły reumatoidalnemu zapaleniu stawów, obrzękowi limfatycznemu twarzy i podudzi oraz przewlekłemu kaszlowi i zapaleniu zatok.

Elmariah i wsp. przedstawiają przypadek pacjenta z przewlekłym zapaleniem zatok, kaszlem i żółtymi paznokciami [21].

Autorzy Rosyjscy opisując skórne objawy cukrzycy stwierdzili występowanie ZZP u 39,4% badanych [22].

Oprócz chorób również stosowanie niektórych leków może być przyczyną powstawania ZZP. Wśród preparatów wymienia się d-penicylaminę [23].

W przypadkach opisywanych ZZP u pacjentów z reumatoidalnym zapaleniem stawów autorzy zastanawiają się czy przyczyną wystąpienia zmian na paznokciach jest tło choroby czy stosowane w terapii leki [24,25]. W analizowanym przypadku pacjentka chora na RZS leczona była metotreksatem.

Autorzy hiszpańscy opisują ZZP u pacjenta z infekcją Mycobacterium tuberculosis [26].

Yamagishi i wsp. przedstawiają 70-letniego pacjenta u którego doszło do cofnięcia się zmian w przebiegu ZZP po zastosowani preparatu OK-432 przeciw obrzękowi limfatycznemu [6].

Omari przedstawia pacjenta z przepukliną pachwinową, której towarzyszył ZZP [5].

Istnieje wiele doniesień na temat wyleczenia ZZP po usunięciu czynnika przyczynowego. Mobeen i wsp. opisują cofnięcie się żółtego zabarwienia paznokci po operacyjnym usunięciu raka piersi [3].

Metha i wsp. opisują dializowanego pacjenta z ZZP i przewlekłą niewydolnością nerek [27].

Leczenie ZZP jest objawowe. Literatura podaje stosowanie witaminy E oraz itrakonazolu [8,28].

W badaniach Lamberta i wsp. na dzieciach z ZZP, doustna witamina E nie powodowała statystycznie znaczącej poprawy w wyglądzie paznokci [28], z kolei Luyten i wsp. zaobserwowali korzystny wpływ doustnej Wit. E na odbudowę płytki paznokciowej. Efekt ten był jeszcze bardziej dostrzegalny po wprowadzeniu dodatkowo pulsów itrakonazolu [8]. Grupa angielskich naukowców zastosowała u pacjentów z ZZP miejscowo DL-alfa-tokoferol na trzy paznokcie oraz dimetylosulfotlenek na kolejne trzy paznokcie.

Zadowalające rezultaty przeważające na korzyść witaminy E były widoczne po 6 miesiącach terapii [29].

Baran i Thomas zaobserwowali pozytywne wyniki i obiecującą kombinacje dwóch leków w terapii ZZP. U 13 pacjentów zastosowali doustną witaminę E i pulsy z flukonazolu [30], obserwując kliniczną poprawę u 11 badanych. Badacze japońscy uzyskali wyleczenie zmian paznokciowych w ZZP z typową triadą objawów, stosując w terapii klarytromycynę [31].

Wnioski

Zmiany paznokciowe w przebiegu ZZP u badanych pacjentów wystąpiły w piątej dekadzie życia.

Choroby ogólnoustrojowe (RZS, cukrzyca, obrzęk limfatyczny, przewlekłe zapalenie zatok, przewlekły kaszel) pojawiły się dużo wcześniej, zanim doszło do manifestacji objawów paznokciowych.

Nie stwierdzono rodzinnego występowania schorzenia.

Zmiany dotyczyły kilku paznokci (od 7-8 paznokci) i obejmowały zarówno paznokcie rąk jak i stóp.

Pacjentka z przewlekłym zapaleniem zatok i kaszlem wymaga okresowej obserwacji i kontroli laryngologicznej.

W związku z tym, iż ZZP opisywany był u pacjentów z chorobami nowotworowymi czy autoimmunologicznymi każdy pacjent z ZZP powinien mieć wykonaną diagnostykę w tym kierunku i pozostawać pod stałą kontrolą lekarską.

PIŚMIENNICTWO / REFERENCES:

1. Douri T: Yellow nails syndrome in two siblings. Dermatol Online J. 2008; 15: 7.
2. Samman PD, White WF: The ‘Yellow nail’ syndrome. Br J Dermatol 1964; 76: 153-157.
3. Iqbal M, Rossoff LJ, Marzouk KA: Resolution of Yellow Nails After Successful Treatment of Breast Cancer. CHEST 2000; 117: 1516–1518.
4. Emerson PA: Yellow nails, lymphedema and pleural effusion. Thorax 1966; 21: 247–253.
5. Omari AK: Management of incarcerated inguinal hernia in a patient with yellow nail syndrome. Singapore Med J. 2008; 49: 155-157.
6. Yamagishi T, Hatanaka N, Kamemura H, et al: Idiopathic yellow nail syndrome successfully treated with OK-432. Intern Med. 2007; 46: 1127-1130.
7. Cardenas A, Chopra S: Chylous ascites. Am J Gastroenterol 2002; 97: 1896–1900.

8. Luyten C, André J, Walraevens C, et al: Yellow nail syndrome and onychomycosis. Experience with itraconazole pulse therapy combined with vitamin E. Dermatology. 1996; 192: 406-408.
9. Göçmen A, Küçükosmanoğlu O, Kiper N, et al: Yellow nail syndrome in a 10-year-old girl. Turk J Pediatr. 1997; 39: 105-109.
10. Levillain C, Faux N, Taillandier J, et al: Yellow-nail syndrome. Review of the literature apropos of 2 cases associated with cancer. Ann Med Interne (Paris). 1984; 135: 440-443.
11. Nordkild P, Kromann-Andersen H, Struve-Christensen E: Yellow nail syndrome-the triad of yellow nails, lymphedema and pleural effusions. A review of the literature and a case report. Acta Med Scand. 1986; 219: 221-227.
12. Paradowski L, Mulak A, Cader J.: Chłonka w płynie puchlinowym. Adv Clin Exp Med 2005; 14: 1063–1069.
13. Gupta AK, Davies GM, Haberman HF: Yellow nail syndrome. Cutis 1986; 37: 371–374.
14. Guin JD, Elleman JH: Yellow nail syndrome: possible association with malignancy. Arch Dermatol 1979; 115: 734–735.
15. Thomas PS, Sidhu B: Yellow nail syndrome and bronchial carcinoma [letter]. Chest 1987; 92: 191.
16. Mambretti-Zumwalt J, Seidman JA, Higano N: Yellow nail syndrome: complete triad with pleural protein turnover studies. South Med J 1980; 73: 995–997.
17. Emerson PA: Yellow nails, lymphedema and pleural effusions. Thorax 1966; 21: 247–253
18. Siegelman SS, Heckman BH, Hasson J: Lymphedema, pleural effusions and yellow nails: associated immunologic deficiency. Dis Chest 1969; 56: 114–117.
19. Stosiek N, Peters KP, Hiller D, et al: Yellow nail syndrome in a patient with mycosis fungoides. J Am Acad Dermatol 1993; 28: 792–794.
20. Hershko A, Hirshberg B, Nahir M, et al. Yellow nail syndrome. Postgrad Med J 1997; 73: 466–468.
21. Elmariah SB, Ubriani RR, Kovich O.: Yellow nail syndrome. Dermatol Online J. 2008; 15: 17.
22. Nikoleishvili LR, Kurashvili RB, Virsaladze DK, et al: Characteristic changes of skin and its accessories in type 2 diabetes mellitus. Georgian Med News. 2006; 131: 43-46.
23. Ilchyshyn A, Vickers CF: Yellow nail syndrome associated with penicillamine therapy. Acta Derm Venereol. 1983; 63: 554-555.
24. David-Vaudey E, Jamard B, Hermant C, et al: Yellow nail syndrome in rheumatoid arthritis: a drug-induced disease? Clin Rheumatol. 2004; 23: 376-378.
25. Barancewicz-Łosek M, Berny-Moreno J: Zmiany skórne w przebiegu reumatoidalnego zapalenia stawów. PDiA 2004; 6: 300–305.
26. Benaixa JP, García-Morillo JS, Estebany F, et al: El síndrome de las uńas amarillas:a propósito de una asociación con Mycobacterium tuberculosis Rev Clin Esp. 2006; 206: 534-538.
27. Mehta V, Vasanth V, Balachandran C: Yellow nails following hemodialysis in chronic renal failure: is it yellow nail syndrome or a variant. Dermatol Online J. 2008; 15,14-19.
28. Lambert EM, Dziura J, Kauls L, et al: Yellow nail syndrome in three siblings: a randomized double-blind trial of topical vitamin E. Pediatr Dermatol. 2006; 23: 390-395.
29. Williams HC, Buffham R, du Vivier A.: Successful use of topical vitamin E solution in the treatment of nail changes in yellow nail syndrome. Arch Dermatol. 1991; 127: 1023-1028.
30. Baran R, Thomas L: Combination of fluconazole and alpha-tocopherol in the treatment of yellow nail syndrome. J Drugs Dermatol 2009; 8: 276-278.
31. Risa Doi, Hiroyuki Okamoto, Takeshi Horio: Yellow Nail Syndrome with Major Triad and Sinusitis Treated with Clarithromycin. Jpn J Dermatol, 2002; 112: 261-265.

NASZA DERMATOLOGIA Online
OUR DERMATOLOGY Online

CHRONIC MUCOCUTANEOUS CANDIDIASIS - A CASE REPORT

PRZEWLEKŁA KANDYDOZA SKÓRNO-ŚLUZÓWKOWA – OPIS PRZYPADKU

[1]Hassan Iffat, [2]Mashkoor Ahmed, [2]Hayat Bhat Mohammad, [1]Manaan Qazi, [2]Shah Parvaiz Ahmad, [1]Masood Qazi

[1]Deptament of Dermatology, STD & Leprosy Govt. Medical College & Associated SMHS Hospital, Srinagar-Kashmir, India, hassaniffat@gmail.com
[2]Department of Medicine, Govt.Medical College & Associated SMHS Hospital, Srinagar-Kashmir, India

N Dermatol Online. 2010; 1(2): 19-21

Abstract
Chronic mucocutaneous candidiasis(CMC) is a rare group of overlapping syndromes that have in common a clinical pattern of persistent and diffuse cutaneous or mucosal candidal infections. It is usually associated with multiple endocrine dysfunctions and autoimmune disorders therefore patients needs a complete systemic evaluation. Patients of CMC are also susceptible to other fungal and viral infections due to impaired cell mediated immunity. We report a case of CMC wherein the cutaneous and mucosal lesions were not associated with any systemic disorder. The patient responded to topical clotrimazole.

Streszczenie
Przewlekłe kandydoza skórno-sluzówkowa (CMC) należy do rzadkiej grupy zespołów nakładania, które mają wspólne trwałe objawów i rozsiane zakażenia drożdżakowe w obrębie skóry i błony śluzowej. Jest to zwykle związane z zaburzeniami wydzielania wewnętrznego i istnieniu wielu chorób autoimmunologicznych u pacjentów. W związku z tym pacjent potrzebuje pełnej diagnostyki. Pacjenci z CMC są również podatni na inne zakażenia wirusowe i grzybicze spowodowane przez zaburzenia odporności typu komórkowego. Prezentujemy przypadek, w którym CMC skóry i błon śluzowych nie była związana z jakimkolwiek zaburzeniem systemowym. Pacjent odpowiedział na miejscowo stosowany klotrimazol.

Key words: Chronic mucocutaneous candidiasis, Clotrimazole
Słowa klucze: Przewlekła kandydoza skórno-sluzówkowa, Clotrimazole

Introduction

Chronic mucocutaneous candidiasis (CMC) is an immune disorder of T-cells characterized by chronic infections with candida involving mucosa, skin and nails [1]. It does not represent a specific disease but rather a presentation of a spectrum of immunologic, endocrinologic and autoimmune diseases. Endocrine dysfunctions are the most common underlying disorder associated with CMC [2]. It is a rare disorder and may become apparent at any time in life but it typically presents before three years of age [3]. CMC is not associated with a high degree of mortality because disseminated invasive candidal infections are rare, however, significant morbidity is associated with persistent skin or mucosal infections, endocrinopathies and other associated autoimmune diseases. We report a case of CMC in a nine month old child.

Case Report

A nine month old female child was brought to us with a history of persistent erosions in perianal area, oral ulcers and annular lesions on both knees. Her parents revealed that the baby was three days old when she started with some eruption in perianal area which increased in size and turned into erosions within a period of two weeks and lesions were persistent. One month back, patient started developing oral ulcers and annular lesions on both knees and swelling of the nail folds of some digits of both hands. The patient was born out of a non–consanguineous marriage and there was no family history of similar disease. On examination ,there was erythema, erosions and oozing from perianal area (fig.1). There were two annular plaques around each knee joint with peripheral erythema and scaling and central clearing (fig.2).

Figure 1.

Figure 2.

The middle and index finger nails of left hand and right thumb nails had paronychia and dystrophy of nail plates (fig.3).

The examination of oral cavity revealed small ulcerative lesions on lateral margins of tongue and resorption of tip of the tongue giving a bifid appearance (fig.4). The rest of the cutaneous examination was normal. There was no localized or generalized lymhadenopathy. The general physical and systemic examination was normal. Ophthalmological examination was also noncontributory. Complete blood counts ,liver function tests and kidney function tests were normal. Chest radiography and ultrasonography of abdomen were normal. Thyroid profile, parathyroid hormones, serum calcium, phosphate, uric acid and serum cortisol level were all within normal range. Scrapings from skin lesions and nail plates were subjected to potassium hydroxide examination and culture on Sabouraud's dextrose agar medium. Candida albicans was isolated from all the three sites. On the basis of history, clinical examination and investigations we made a diagnosis of isolated chronic mucocutaneous candidiasis. The patient was treated with topical clotrimazole and the lesions cleared completely in four weeks.

Discussion

Chronic mucocutaneous candidiasis (CMC) is a rare condition characterized by widespread and persistent infection of skin and mucosa caused by candida albicans.

Figure 3.

Figure 4.

CMC is associated with defect in cell mediated immunity. Recent studies suggest that there is alteration in production of cytokines in response to candida antigens. These include decreased interleukin-2 and interferon-gamma levels (Th 1 cytokines) and increased interleukin-10 (Th2 cytokines) [4]. CMC can be limited to skin and mucosa only or it may be associated with polyendocrinopathy, thymoma and KID (keratitis, icthyosis, deafness) syndrome [5]. Hypoparathyroidisim and adrenal failure are the most common endocrine abnormalities associated with CMC [6]. Other infections like dermatophytosis, herpes simplex and disseminated mycobacterium avium infection are also reported to coexist with CMC [7]. Gastrointestinal and hematological dysfunctions are sometimes associated with CMC [7]. In our case only skin ,mucosa and nails were affected and no systemic involvement was detected. There was no predisposing factor for oral candidiasis in our case and the bifid appearance of the tip of the tongue due to persistent infection was an atypical finding in our patient. Current therapy for CMC mainly revolves around prolonged use of antifungal agents especially the azole group [8]. Depending upon the underlying immunologic nature of CMC, various treatments like bone marrow and thymus transplantation or transfusion with white blood cells and candida specific antigens have been attempted [9,10]. In our patient, the lesions cleared completely with topical clotrimazole in four weeks.

PIŚMIENNICTWO / REFERENCES:

1. Willium J ,Berger D, Timothy G.: Andrews diseases of skin; Clinical Dermatology. Saunders. Elsevier.2006
2. Coleman R, Hay RJ.: Chronic mucocutaneous candidiasis associated with hypothyroidism; a distinct syndrome.Br J Dermatol 1997; 136: 24-29.
3. Kirkpatrick C H.: Chronic mucocutaneous candidiasis. J Am Acad Dermatol. 1994; 31: 14-17.
4. Lilic D, Cant AJ, Abinum JE, Spickett GP.: Chronic mucocutaneous candidiasis: Altered antigen stimulated IL-2,IL-4, IL-6 and interferon gamma production. Clin Exp Immunol. 1996; 105: 205-212.
5. Kirkpatrick C H.: Chronic mucocutaneous candidiasis in Candidiasis:pathogenesis, diagnosis and treatment; Raven Press Ltd. New York. 1993
6. Blizzard R M, Gibbs J H.: Candidiasis: studies pertaining to its association with endocrinopathies and pernicious anaemia. Pediatrics 1968; 31: 231-237.
7. Chipps BE, Saulsburg FT, Hsu SH, Winkelstein JA.: Non-candidal infections in children with Chronic mucocutaneos candidiasis. Johnhopkin Med J. 1979; 144: 175-179.
8. Mobacken H, Moberg S.: Ketoconazole: treatment of 13 patients with chronic mucocutanious candidiasis: A prospective 3 year trial. Dermatologica. 1986; 173: 229-236.
9. Aiuti F, Businco L, Gatti R.: Reconstitution of T-cell disorders following thymus transplantation. Birth Defects Orig Artic Ser. 1975; 11: 370-376.
10. Buckley RH, Lucos ZJ, Hattler BJ, Amos BD.: Defective cellular immunity associated with chronic mucocutaneous candidiasis: immunological reconstitution by allogenic bone marrow .Clin Exp Immunol. 1968; 3: 153-169.

NASZA DERMATOLOGIA Online
OUR DERMATOLOGY Online

MALASSEZIA FOLLICULITIS NA SZYI

MALLASEZIA FOLLICULITIS ON THE NECK

Brzeziński Piotr[1], Kaczmarek Danuta[2]

[1]*6 Wojskowy Oddział Gospodarczy, Ustka, Polska*
6th Military Support Unit, Ustka, Poland, brzezoo@wp.pl
[2]*10 Wojskowy Szpital Kliniczny z Poliklinika, ALAB, Bydgoszcz, Polska*
10 Military Clinical Hospital with Polyclinic, ALAB, Bydgoszcz, Poland

N Dermatol Online. 2010; 1(2): 22-25

Streszczenie
Zapalenie mieszków włosowych wywołane przez grzyb drożdżopodobny Malassezia spp. jest w naszym klimacie (Polska) dermatozą dość rzadką. Zmiany najczęściej zlokalizowane są na klatce piersiowej, tułowiu, szyi i owłosionej skórze głowy. Stałym objawem jest uporczywy świąd.. W sprzyjających warunkach zewnętrznych, którymi są głównie wysokie temperatury i duża wilgotność oraz czynniki endogenne, takie jak immunosupresja, dochodzi do namnażania drożdżaków lipofilnych w mieszkach włosowych. Celem pracy jest przedstawienie pacjenta z zakażeniem Malassezia Folliculitis na szyi. Pacjent lat 33, z monomorficzną, 1-2 mm grudkowo-krostkową wysypką okolicy szyi. Zmianom skórnym towarzyszył świąd. W leczeniu zastosowano miejscowo: szampon z ketokonazolem, 1% krem z klindamycyną,, 0,5% krem z hydrokortyzonem, doustnie jednorazowo flukonazol w dawce 400 mg.

Abstract
Folliculitis caused by Malassezia spp. classified as yeasts in our climate (Poland) is fairly rare disease . MF is most commonly found on the chest, back, upper arms, and less frequently on the face. Permanent symptom is persistent itching. The favorable external conditions, which are largely due to high temperature and humidity, and endogenous factors, such as immunosuppression, there is a lipophilic yeast multiplication in the hair follicles. The aim of this article is presentation of the patient with Malassezia Folliculitis on the neck. Patient age 33 with 1- to 2-mm monomorphic papules and pustules on chest. Skin lesions accompanied by itching. In the treatment used topical: ketoconazole containing shampoo, 1% clindamycin cream, 0,5% hydrocortisonum cream, fluconazole 400 mg once p.o.

Słowa klucze: zapalenie mieszków włosowych, Malassezia furfur
Key words: folliculitis, Malassezia furfur

Wstęp

Weary i wsp. po raz pierwszy opisali w 1969 roku zapalenie mieszków włosowych wywołane przez Malassezia (Malassezia Folliculitis) (MF), a później w 1973 roku Potter i wsp. opisali MF jako oddzielne rozpoznanie kliniczne i histologiczne [1].
Zapalenie mieszków włosowych wywołane przez Malassezia spp. jest w naszym klimacie (Polska) schorzeniem dość rzadkim. Zmiany w MF najczęściej zlokalizowane są na klatce piersiowej, plecach, ramionach i rzadziej na twarzy [2,3]. Rzadkim objawem jest uporczywy świąd. W sprzyjających warunkach.
wewnętrznych, którymi są głównie wysokie temperatury i duża wilgotność oraz czynniki endogenne, takie jak immunosupresja, dochodzi do namnażania drożdżaków lipofilnych w mieszkach włosowych.
Występowanie MF opisano u pacjentów po przeszczepach szpiku kostnego, nerki i serca [4], u osób z białaczką [5] oraz z chorobą Hodgkina [6]. Pomimo że

Introduction

Weary et al first described Pityrosporum folliculitis in 1969, and later in 1973 Potter et all identified Pityrosporum folliculitis as a separate clinical and histologic diagnosis [1].
Folliculitis caused by Malassezia spp in our climate (Poland) is fairly rare disease. MF is most commonly found on the chest, back, upper arms, and less frequently on the face [2,3]. Rare symptom is persistent itching. The favorable external conditions, which are largely due to high temperature and humidity, and endogenous factors, such as immunosuppression, there is a lipophilic yeast multiplication in the hair follicles.
The occurrence of MF reported in patients after bone marrow transplant, kidney and heart [4], patients with white-meadow [5] and Hodgkin's disease [6].
and was repeatedly questioned, however many
Malassezia is a dimorphic lipophilic yeast that can be found in the stratum corneum and hair to 90% of

związek przyczynowy między Malassezia a folliculitis był wielokrotnie kwestionowany, to jednak wyniki wielu badań potwierdzają rolę tego grzyba w etiologii zapalenia mieszków włosowych [7]. Malassezia jest dymorficznym lipofilnym drożdżakiem, którego można wyizolować z warstwy rogowej oraz z włosów nawet u 90% osób bez objawów choroby [8,9]. MF często jest błędnie rozpoznawane jako trądzik pospolity [10].

Cel pracy

Celem pracy jest przedstawienie pacjenta z Malassezia Folliculitis na szyi.

Opis przypadku

Pacjent lat 33, ogólnie zdrowy z monomorficzną, 1-2 mm grudkowo-krostkową wysypką okolicy szyi (ryc. 1,2). Zmianom skórnym towarzyszył świąd. Zmiany skórne utrzymywały się od 3 dni. W leczeniu zastosowano miejscowo: szampon z ketokonazolem, 1% krem z klindamycyną, 0,5% krem z hydrokortyzonem, doustnie jednorazowo 400 mg flukonazolu (tabl.1). Ponadto pacjent podaje, iż występują u niego okresowo rumieniowo-złuszczające zmiany w fałdach nosowo-wargowych i w okolicy brwi.

Dyskusja

Drożdżaki z rodzaju Malassezia są składnikiem prawidłowej komensalnej flory skóry ludzkiej i izolować je można z obszarów bogatych w gruczoły łojowe. Malassezia furfur (Pityrosporum ovale, Pityrosporum orbiculare) jest lipofilnym, saprofitycznym, jednobiegunowym, dymorficznym, Gram-dodatnim, z podwójnymi ściankami, owalnym drożdżakiem [11].

Prawdopodobnie zaburzenie funkcji jednostki mieszkowo-łojowej prowadzi do namnożenia drożdżaków z grupy Malassezia i do zapalenie mieszków włosowych.

Leeming i wsp. przebadali zdrową skórę aż w 20 punktach [12]. Największą średnią koncentrację komórek Malassezia furfur stwierdzono na skórze klatce piersiowej, górnej części pleców, małżowinie usznej, skórze czoła i policzków.

Do rozwoju MF może dojść w wyniku zastosowania doustnych kortykosteroidów, w cukrzycy, po przeszczepach narządów, chemioterapii czy stresie [13].

Figure 1. Mallasezia Folliculitis on the neck

studies confirm the role of fungus in the etiology of inflammation of hair follicles [7].

individuals without symptoms [8.9]. Often it is misdiagnosed as acne vulgaris [10].

Aim

The aim of this article is presentation of the patient with Malassezia Folliculitis on the neck.

Case report

Patient age 33, generally healthy with 1- to 2-mm monomorphic papules and pustules on chest (fig. 1,2). Skin lesions accompanied by itching. Skin lesions persisted for 3 days. In the treatment used topical: ketoconazole containg shampoo, 1% clindamycin cream, 0,5% hydrocortisonum cream, fluconazole 400 mg once p.o. (tabl. 1). In addition, the patient reports that periodically affects his erythematous-exfoliative specified below in the folds of the nasal and eyebrow area.

Figure. 2 Mallasezia Folliculitis on the neck

Comment

Yeast of the genus Malassezia are a component of normal comensal human skin and can isolate them from areas rich in sebaceous glands. Malassezia furfur (Pityrosporum ovale, Pityrosporum orbiculare) is a lipophilic, saprophytic, unipolar, dimorphic, Gram-positive, double-walled, oval-to-round yeast [11]. Probably the function of the disorder pilosebaceous leads to proliferation of the yeast Malassezia and folliculitis. Leeming et al [12] studied healthy skin up in 20 points. The highest average concentration of cells, Malassezia furfur was found on the skin of the chest, upper parts of back, pinna, skin of cheecks and brow. MF can occur after corticosteroid therapy, in diabetes mellitus, after organ transplantation, chemotherapy or stress [13].

MF is commonly found in adolescents presumably because of the increased activity of their sebaceous glands. In them, too often comes to the development of pityriasis versicolor and seborrheic dermatitis [14,15]. Katherine Ayers et al report increased incidence of MF in girls [10]. MF is also more common in hot and humid climate [8,16].

Wiek (Age)	Czas trwania (Duration)	Zmiany skórne (Skin lesions)	Leczenie (Treatment)	Wynik (Results)
33	5 dni 5 days	1-2 mm monomorficzne grudki i krostki na szyi, świąd; (1- to 2-mm monomorphic papules and pustules on chest, pruritic)	- Topical: 1% clindamycin cream, 0.5% hydrocortisone cream; ketoconazolum shampoo; - Oral: Fluconazole 400 mg p.o.-signal dose.	4 tygodnie: całkowite ustąpienie zmian skórnych i świądu; (complete resolution of inflammatory papules and pustules and pruritis)

Table 1. Clinical characteristics and treatment of patient with Malassezia Folliculitis.

Acne vulgaris	Lichen spinulosus
Bedbug bites	Lymphomatoid papulosis
Candidiasis, cutaneous	Milia
Contact dermatitis, Allergic	Milaria
Drug eruptions	Papulopruritic eruption of HIV
Eosinophilic pustular folliculitis	Pseudomonas folliculitis
Fire ant bites	Sporotrichosis
Folliculitis	Urticaria, Cholinergic
Insect bites	Steroid acne
Systemic candidiasis	Acne aestivalis
Cryptococcosis	Torulopsis infections

Table 2. Differential Diagnoses of Malassezia Folliculitis

MF jest zwykle spotykane u młodych dorosłych, prawdopodobnie ze względu na wzrost aktywności ich gruczołów łojowych. U nich też częściej dochodzi do rozwoju łupieżu pstrego czy łojotokowego zapalenia skóry [14,15].

Badania Katherine Ayers i wsp. wykazują zwiększoną częstość występowania MF wśród dziewcząt [10]. MF jest również bardziej powszechne w ciepłym i wilgotnym klimacie [8,16].

U części pacjentów współistnieje również łojotokowe zapalenie skóry [17], podobnie jak w naszym przypadku.

Rozpoznanie MF oparte jest na obrazie klinicznym, który charakteryzuje się występowaniem swędzącej wysypki grudkowo-krostkowej na plecach, klatce piersiowej, górnej części ramion, a niekiedy na szyi. Zmiany rzadko są obecne na twarzy. Poprawa zmian po leczeniu przeciwgrzybiczym ukierunkowuje nas do rozpoznania klinicznego MF.

Diagnostykę różnicową przedstawiono w tabeli numer 2. MF może być nie zdiagnozowane ponieważ może naśladować trądzik pospolity.

Typowo pacjent nie będzie wówczas reagował na miejscowe i doustne antybiotyki, miejscowe retinoidy oraz inne leczenie stosowane w trądziku.

Badanie z wodorotlenkiem potasu (KOH) może być pomocne w identyfikacji mikroskopowej MF. Po zastosowaniu KOH w badaniu można zobaczyć spory.

Many patients have coexisting seborrheic dermatitis [17], as in our case. The diagnosis of MF is based on clinical suspicion of the classic presentation of pruritic papulo-pustules found in a follicular pattern on the back, chest, upper arms, and, occasionally the neck. They are rarely present on the face. An improvement in the lesions with empiric antimycotic therapy supports a clinical diagnosis of MF.

Differential diagnosis are presented in table number 2. MF may be underdiagnosed because it can mimic acne vulgaris. Typical patients will not respond to or only partially respond to topical and oral antibiotics, topical retinoids, and other acne treatments.

A potassium hydroxide (KOH) preparation may be helpful for microscopic identification of the yeasts associated with MF. In a study with KOH skin lessions under a microscope you can see the spores. This allows for immediate diagnosis than either skin biopsy or culture. Breeding Malassezia is rarely useful. Malassezia grows only within a medium rich in C12, C13, and C14 fatty acids, which can be achieved by adding olive oil to the medium [8,18].

Both topical and oral antifungals are effective agents in the treatment of MF. Oral antifungals have the advantage of immediate clearing of the lesions.

Badanie pozwala na szybszą diagnostykę niż biopsja skóry lub hodowla. Hodowla Malassezia jest rzadko stosowana.. Malassezia rośnie tylko na podłożach bogatych w C12, C13, C14 i kwasy tłuszczowe, do podłoża można dodać oliwę z oliwek [8,18].

Zarówno miejscowe jak i doustne środki przeciwgrzybicze są skuteczne w leczeniu MF. Doustne leki przeciwgrzybicze mają tę zaletę, że natychmiast usuwają zmiany skórne. Pacjenci byli z powodzeniem leczeni doustnym itrakonazolem, flukonazolem i ketokonazolem. Innymi lekami, które są stosowane w leczeniu MF są: cyklopiroksolamina, ekonazol, alkoholowy roztwór kwasu salicylowego, 50% wodny roztwór glikolu propylenowego, siarczek selenu [19,20,21].

Nie ma jednego określonego schematu leczenia, który może być zaproponowany w celu wyeliminowania MF. Dlatego ważna jest kontrola pacjentów i monitorowanie odpowiedzi na leczenie. W analizowanym przypadku otrzymano dobrą odpowiedź na miejscowo stosowany krem z klotrimazolem i hydrokortyzonem oraz doustne podanie jednorazowej dawki flukonazolu.

Patients have been successfully treated with oral pulse itraconazole, fluconazole, ketoconazole. Other that are used to treat MF are ciclopiroxolamine cream, econazole cream, alcohol and salicylic acid solution, propylene glycol 50% in water, selenium sulfide [19,20,21].

There is no one specific treatment regimen that can be suggested to eradicate MF. Therefore, close patient follow-up to monitor response to therapy is important. In that case received a good response to the topical clotrimazolum cream, hydrocortisone cream and oral fluconazole in single dose .

PIŚMIENNICTWO / REFERENCES:

1. Potter BS., Burgoon CF Jr., Johnson WC.: Pityrosporum folliculitis. Report of seven cases and review of the Pityrosporum organism relative to cutaneous disease. Arch Dermatol. 1973; 107: 388-391

2. Zawirska A., Adamski Z.: Grzyby z rodzaju Malassezia.Nowe informacje. Post Dermatol Alergol 2004; 2: 97-103

3. Masmoudi A., Ben Salah H., Makni F., Chikrouhou F., Boudaya S., Ayadi A., Turki H.: Folliculite à Malassezia sp : 21 cas. Ann Dermatol Venereol. 2010; 137: 305-306

4. Vicente Alves EJ., Costa Martins JE., de Ribeiro EB., Sotto MN.: Pityrosporum folliculitis: renal transplantation. Case report. J Dermatol. 2000; 27: 49-51

5. Yohn JJ., Lucas J., Camisa C.: Malassezia folliculitis in immunocompromised patients. Cutis. 1985; 35: 536-538

6. Helm KF., Lookingbill DP.: Pityrosporum folliculitis and severe pruritis in two patients with Hodgkin's disease. Arch Dermatol. 1993; 129: 380-381

7. Faergemann J., Johansson S., Back O.: An immunologic and cultural study of Pityrosporum folliculitis. J Am Acad Dermatol. 1986; 14: 429-433

8. Hort W., Nilles M., Mayser P.: Malassezia-Hefen und ihre Bedeutung in der Dermatologie. Hautarzt 2006; 57: 633-645

9. Kortüm AK., Meller S., Hengge U., Kruse R., Reifenberger J., Bruch-Gerharz D.: Pityrosporumfollikulitis (Malasseziafollokulitis). Hautarzt 2006; 57: 908-909

10. Ayers K., Sweeney SM., Wis K.: Pityrosporum Folliculitis. Diagnosis and Management in 6 Female Adolescents With Acne Vulgaris. Arch Pediatr Adolesc Med. 2005; 159: 64-67

11. Akaza N., Akamatsu H., Sasaki Y., Kishi M., Mizutani H., Sano A., Hirokawa K., Nakata S., Nishijima S., Matsunaga K.: Malassezia folliculitis is caused by cutaneous resident Malassezia species. Med Mycol. 2009; 47: 618-624.

12.Leeming JP., Notman FH., Holland KT.: The distribution and ecology of Malassezia furfur and cutaneous bacteria on human skin. J Appl Bacteriol 1989; 67: 47-52.

13. Ashbee HR, Evans EGV (2002) Immunology of diseases associated with Malassezia species. Clin Micro Rev 15:21–57

14. Lévy A., Feuilhade de Chauvin M., Dubertret L., Morel P., Flageul B.: Folliculites à *Malassezia*. Caractéristiques et réponses thérapeutiques chez 26 malades. Ann Dermatol Venereol. 2007; 134: 823-828

15. Tajima M.: Malassezia species in patients with seborrheic dermatitis and atopic dermatitis. Nippon Ishinkin Gakkai Zasshi 2005; 46: 163-167

16. Bulmer GS., Pu XM., Yi LX.: Malassezia folliculitis in China. Mycopathologia 2008; 165: 411-412

17. Gupta AK., Batra R., Bluhm R., Boekhout T., Dawson TL Jr.: Kin diseases associated with Malassezia species. J Am Acad Dermatol. 2004; 51: 785-798

18. Ljubojević S., Skerlev M., Lipozencić J., Basta-Juzbasić A.: The role of Malassezia furfur in dermatology. Clin Dermatol. 2002; 20: 179-182

19. Hill MK., Goodfield JD., Rodgers FG., Crowley JL., Saihan EM.: Skin surface electron microscopy in Pityrosporum folliculitis. The role of follicular occlusion in disease and the response to oral ketoconazole.Arch Dermatol.1990; 126: 181-184

20. Ford GP., Ive FA., Midgley G.: Pityrosporum folliculitis and ketoconazole. Br J Dermatol. 1982; 107: 691-695

21. Aytimur D., Sengöz V.: Malassezia folliculitis on the scalp of a 12-year-old healthy child. J Dermatol. 2004; 31: 936-939

NASZA DERMATOLOGIA Online
OUR DERMATOLOGY Online

FOCAL EPITHELIAL HYPERPLASIA: CHOROBA HECK'A

FOCAL EPITHELIAL HYPERPLASIA: HECK'S DISEASE

Brzeziński Piotr

6 Wojskowy Oddział Gospodarczy, Ustka, Polska
6th Military Support Unit, Ustka, Poland, brzezoo@wp.pl

N Dermatol Online. 2010; 1(2): 26-28

Streszczenie
Choroba Heck'a (focal epithelial hyperplasia -FEH) klinicznie charakteryzuje się wieloma ograniczonymi, miękkimi grudkami zlokalizowanymi na błonie śluzowej jamy ustnej. Grudki i tarczki są zwykle koloru normalnej błony śluzowej, ale mogą być blade lub rzadziej białe. Choroba może trwać przez wiele lat, powodując znaczne obniżenie jakości życia. Zmiany mogą być umiejscowione w okolicy błon śluzowych warg, policzków oraz języka. Uważa się, że są dwa typy wirusów odpowiedzialnych za FEH: HPV 13 i HPV 32. W leczeniu FEH stosowano leczenie chirurgiczne, ablację laserową, krioterapię, elektrokauteryzację, interferon, kwas retinowy, 5% krem imikwimod.

Abstract
Heck's disease (focal epithelial hyperplasia) (FEH) is clinically characterized by multiple circumscribed, soft elevated nodules of the oral mucosa. Papules and plaques are usually the color of normal mucosa, but may be pale or, rarely, white. Disease may persist for years, producing a significant reduction in quality of life. Lessions may be located in the area of mucous membranes of the lips, cheeks and tongue. It is believed that the two virus types are responsible for the FEH, are: HPV 13 and HPV 32. Different therapeutic procedures have been reported: surgical excision, laser ablation, cryotherapy, electrocauterization, interferon, retinoic acid, 5% immiquimod.

Słowa klucze: Focal epithelial hyperplasia, Choroba Heck'a, human papilloma virus (HPV)
Key words: Focal epithelial hyperplasia, Heck's disease, human papilloma virus (HPV)

Choroba Heck'a, która jest również znana jako "focal epithelial hyperplasia" i "hyperplasia multilocularis mucosae oris", po raz pierwszy została opisana w 1965 roku przez Archarda i wsp [1]. Choroba Heck'a (focal epithelial hyperplasia -FEH) klinicznie charakteryzuje się wieloma ograniczonymi, miękkimi grudkami zlokalizowanymi na błonie śluzowej jamy ustnej. Grudki i tarczki są zwykle koloru normalnej błony śluzowej, ale mogą być blade lub rzadziej białe. Przerostowe zmiany są niewielkie (0,3-1,0 cm). Choroba może trwać przez wiele lat, powodując znaczne obniżenie jakości życia. Zmiany mogą być umiejscowione w okolicy błon śluzowych warg, policzków oraz języka.
Choroba dotyczy obu płci i występuje we wszystkich grupach wiekowych, ale częściej jest notowana u dzieci [2]. FEH odnotowano zwłaszcza u Indian i Eskimosów. W kilku przypadkach opisano FEH u rasy kaukaskiej [3,4]. W Polsce choroba ta występuje rzadko. Analiza literatury pokazuje tylko jeden opis [4]. Częstość występowania tej choroby wydaje się być

Heck's disease, which is also known as "focal epithelial hyperplasia" and "hyperplasia multilocularis mucosae oris", was first described in 1965 by Archard et al [1].
Heck's disease (focal epithelial hyperplasia) (FEH) is clinically characterized by multiple circumscribed, soft elevated nodules of the oral mucosa. Papules and plaques are usually the color of normal mucosa, but may be pale or, rarely, white. Hyperplastic lesions are small (0.3-1.0 cm.). Disease may persist for years, producing a significant reduction in quality of life. Lessions may be located in the area of mucous membranes of the lips, cheeks and tongue.
The disease affects both sexes and all ages, but is seen predominantly in children [2].
FEH has been reported especially in Indians and Eskimos. FEH in a few cases reported in Caucasians [3,4]. In Poland the disease is rare. Analysis of the literature shows only one studies [4]. This prevalence of the disease seems to be of genetic

uwarunkowania genetyczne [5]. W kilku badaniach wykazano, że niedożywienie, nieodpowiednia higiena i warunki socjalne również mają związek z tym schorzeniem [2]. FEH można rozpoznać klinicznie, ale badanie histologiczne może wykazać cechy zakażenia wirusowego. Jednak dokładna diagnoza oparta jest na hybrydyzacji in situ lub analizie PCR. Uważa się, że są dwa typy wirusów odpowiedzialnych za FEH: HPV 13 i HPV 32 [5,6,7], w rzadkich przypadkach można wyizolować wirusa HPV 1 i 18 [8].

FEH różni się nieco od innych infekcji HPV, ponieważ widoczna jest parakeratoza, akantoza i rozrost warstwy komórek nabłonka. Błona śluzowa może być 8-10 razy grubsza niż normalnie [1].

Przebieg choroby jest łagodny, istnieje możliwśći spontanicznej remisji.

Niebrügge i wsp. opisali niezwykle rzadki przypadek FEH u 64-letniej kobiety z Europy, który był związany z transformacją złośliwą HPV 24 [9].

Diagnostyka różnicowa FEH obejmuje condyloma acuminatum, florid oral papillomatosis, zespół Cowden, chorobę Crohna, White Sponge Nevus czy zespół Gorlina-Goltza (Focal Dermal Hypoplasia) [10,11].

W leczeniu FEH stosowano różne procedury terapeutyczne (leczenie chirurgiczne, ablacja laserowa, krioterapia, elektrokauteryzacja, interferon, kwas retinowy), natomiast chirurgia laserowa CO2 wydaje się być jednym z najlepszych metod [12]. Zaletą tej metody jest działanie hemostatyczne, gojenie bez blizn i komplikacji u pacjentów.

W przypadku 17-letniego chłopca opisywanego przez greckich autorów, nawrotów nie obserwowano jeszcze przez 20 miesięcy po zabiegu laserowym [3].

Pedro Ponte i wsp przedstawiają korzystne efekty leczenia FEH 5% kremem imikwimod u dwojga rodzeństwa [13]. Podobne spostrzeżenia przedstawiają tureccy [14] i niemieccy autorzy [15].

Yasar i wsp. nie obserwowali komplikacji ani nawrotów w rok po leczeniu imikwimodem. Natomiast Mischke i wsp. stosowali 5% krem imikwimod 3 razy w tygodniu, a regresja zmian była widoczna już po miesiącu.

Całkowite ustąpienie zmian uzyskano w ciągu dwóch kolejnych miesięcy leczenia i nie stwierdzono nawrotu w ciągu 5 miesięcy.

Alakloby OM. i Akram Randhawa M. z Arabii Saudyjskiej obserwowali ustąpienie zmian w przebiegu FEH po zastosowaniu acitretiny [10]. Acitretina (Neotigason) była aplikowana w dawce 0,5 mg / kg / dobę doustnie. W ciągu miesiąca nie było wielkiej poprawy. Korzystne efekty zaobserwowano dopiero po dwóch miesiącach leczenia.

predisposition [5]. In many studies it has been shown that malnutrition, poor hygiene, and social conditions have also been associated with this disease [2]. The diagnosis of FEH can be made clinically but histological examination may show characteristics of viral infection, as in our case. However, the precise diagnosis is made by *in situ* hybridization or PCR analysis. It is believed that the two virus types are responsible for the FEH, are: HPV 13 and HPV 32 [5,6,7], in rare cases HPV 1 and 18 were demonstrated [8]. FEH is somewhat different from other HPV infections in that it is able to produce extreme paraceratosis, acanthosis or hyperplasia of the prickle cell layer of the epithelium. The mucosa may be 8-10 times thicker than norma [1].

The course o the disease is with mild and a spontaneous remission is possible.

Niebrügge et all report on the rare and unusual case of Heck's disease in a 64-year-old European woman with an 24 HPV-associated malignant transformation [9].

The differential diagnosis FEH should be made against condyloma acuminatum, florid oral papillomatosis, Cowden's syndrome, Crohn's disease, Cannon's disease (White Sponge Nevus) or Gorlin-Goltz syndrome (Focal Dermal Hypoplasia [10,11].

Different therapeutic procedures have been reported (surgical excision, laser ablation, cryotherapy, electrocauterization, interferon, retinoic acid) and CO_2 laser surgery seems to be one of the best [12].

Advantages of this method are the haemostatic effect, the healing without scarring and the compliance of the patient. For 17-year-old boy described by Greek authors, relapses were not observed for 20 months after laser treatment [3]. Pedro Ponte et al show beneficial effects of treatment FEH with 5% cream Imiqouomid in two siblings [13]. Similar observations represent Turkish [14] and Deutsch authors [15].

Yasar et al observed no complications or recurrence one year after treatment imiquomidem.

However, Mischke et al used the 5% imiquimod cream was applied 3 times per week. Regression of lesions was obvious after 1 month of treatment. Complete clearance was achieved after 2 additional months of treatment and no recurrence was detected over a follow-up period of 5 months.

Alakloby OM and M Akram Randhawa from Saudi Arabia, observed in the course of resolution of the FEH after application acitretin [10]. Acitretin (Neotigason) 0.5 mg/kg/day was advised orally and patient asked to report after one month. There was a little improvement after the first month. A favourable improvement was observed after two months.

PIŚMIENNICTWO / REFERENCES:

1. Archard HO., Heck JW., Stanley HR.: Focal epithelial hyperplasia: an unusual oral mucosal lesion found in Indian children. Am Acad Oral Pathol 1965; 20: 201-212.

2. Hashemipour MA., Shoryabi A., Adhami S., Honarmand HM.: Extensive Focal Epithelial Hyperplasia. Arch Iran Med 2010; 13: 48-52

3. Bassioukas K., Danielides V., Georgiou I., Photos E., Zagorianakou P., Skevas A: Oral focal epithelial hyperplasia.Eur J Dermatol. 2000; 10: 395-397.

4. Majewski S., Jablonska S.: Skin autografts in epidermodysplasia verruciformis human papilloma virus associated cutaneous changes need over 20 years for malignant conversion. *Cancer Resarch* 1997; 57: 4214-4216.
5. Binder B., Wieland U., Smolle J.: Focal epithelial hyperplasia (Heck disease) in a black child.Pediatr Dermatol. 2007; 24: E31-32.
6. Petzold D., Dennin R.: Isolierung virus-artigen Partikeln bei fokalen epithelialer Hyperplasie Heck. Hautartz 1980; 31: 35-36.
7. Williamson AL., Denis SL.: The use of the polymerase chain reaction for the detection of human papilloma virus type 13. J Virol Methods 1991; 31: 57-65.
8. Lang E., Zabel M., Ikenberg H.: Fokale epitheliale Hyperplasie. Dt Med Wochenschr 1984; 109: 1763-1766.
9. Niebrügge B., Villiers E., Gerlach K., Franke I., Gollnick H.: Demonstration of HPV 24 in long-standing Heck's disease with malignant transformation.Eur J Dermatol. 1999; 9: 477-479
10. Saint-Gerons RS., Rojas MT., Salobreńa AC., Soria JLA., Vaamonde HF.: Hiperplasia epitelial focal. Una rara enfermedad en nuestro medio. Med Oral Patol Oral Cir Bucal. 2005; 10: 128-131.
11. http:// panarabderm.org/en/components/com_medi/upload/PALD_vol20_1_52-55.pdf
12. Carruth JAS.: Resection of the tongue with the carbon dioxide laser. J Larygol Otol 1982; 96: 529-543.
13. Ponte P., Serrão V., Fiadeiro T.: Focal epithelial hyperplasia (Heck's Disease) in two siblings: response to treatment with imiquimod 5% cream. Eur J Dermatol. 2010; 20: 248-249
14. Yasar S., Mansur AT., Serdar ZA., Goktay F., Aslan C.: Treatment of focal epithelial hyperplasia with topical imiquimod: report of three cases. Pediatr Dermatol. 2009; 26: 465-458.
15. Maschke J., Brauns TC., Goos M.: Imiquimod for the topical treatment of focal epithelial hyperplasia (Heck disease) in a child. J Dtsch Dermatol Ges. 2004; 2: 848-850.

NASZA DERMATOLOGIA Online
OUR DERMATOLOGY Online

CLEAR CELL ACANTHOMA – OPIS PRZYPADKU

CASE REPORT OF CLEAR CELL ACANTHOMA

Brzeziński Piotr

6 Wojskowy Oddział Gospodarczy, Ustka, Polska
6th Military Support Unit, Ustka, Poland, brzezoo@wp.pl

N Dermatol Online. 2010; 1(2): 29-30

Acanthoma clarocellulare (ACC) występuje jako pojedynczy, różowo-brązowy guzek i zwykle zlokalizowany jest na kończynie dolnej u osób starszych. ACC został po raz pierwszy opisany przez Degosa jako łagodny nowotwór pochodzenia nabłonkowego. ACC występuje również pod innymi nazwami: Degos acanthoma, guz Degosa czy acanthome à cellules claires.

Niektórzy autorzy sugerują, że jest to forma zlokalizowanego łuszczycopodobnego zapalenia skóry. Diagnoza jest rzadko stawiana przed otrzymaniem wyniku biopsji skóry. W badaniu pod mikroskopem, widać jasne komórki, które wykazują cechy kumulacji i zawierają glikogen. Charakterystyczną cechą w obrazie dermoskopowym jest obecność tzw. pinpoint-like/dotted vesseles, które są opisane jako homogenne, podobne do pęków, siatkowate, perłowe zmiany. Jak dotąd tylko kilka przypadków ACC zostało poddanych analizie dermatoskopowej.

Do Ambulatorium zgłosiła się 45-letna kobieta ze zmianą na kończynie dolnej lewej, która pojawiła się cztery lata wcześniej na zgięciowej stronie kończyny dolnej (ryc.1).

Figure. 1 Nodule on the leg

Clear cell acanthoma (CCA) is characterized by pink-brown nodules and usually occurs on the legs of elderly people.

CCA was first described by Degos as a benign tumor of epidermal origin. Clear cell acanthoma are also known as Degos acanthoma, tumor Degos or acanthome à cellules claires. Some authors have also suggested that it is a localized form of inflammatory psoriasiform dermatoses. The diagnosis is rarely made before skin biopsy. When examined under the microscope, clear cell acanthoma show a characteristic accumulation of clear glycogen-containing cells in the epidermis. The common dermatoscopic feature of all these articles is the presence of pinpoint-like/dotted vessels, which are described as having a homogenous/bunch-like, reticular, pearl lessions. So far, only a few cases presented the dermoscopy analysis of ACC.

A 45 year-old woman presented with a 4-year history of a lesion on the posterior aspect of his leg (fig. 1). Dermatological examination revealed a red-brown, vascularized lession and central squaming with a diameter of 1,5 x 2 cm. Dermatoscopy disclosed multiple dotted vessels arranged partly in a linear and partly in a reticular appearance (fig. 2).

Characteristics include of CCA:

asymptomatic course, slow growth, single, pink-brown nodules or small plaques often located in the lower extremities of elderly patients and the dermoscopy image. Characteristic features of CCA also occurred in the analyzed patient.Irritated seborrheic keratose, basal-cell carcinoma, Bowen's disease, squamous-cell carcinoma, keratoacanthoma and amelanotic melanoma or nodular melanoma

should be considered in the differential diagnosis of CCA.

Badanie dermatologiczne wykazało, czerwono-brązową, unaczynioną zmianę z centralnie położoną łuską o średnicy 1,5 x 2 cm.

Dermatoskopia ujawniła wiele czerwonych kropek umieszczonych częściowo w sposób liniowy, a częściowo skupionych, o siatkowatym charakterze (ryc. 2).

Do charakterystycznych cech ACC można zaliczyć: bezobjawowy przebieg, powolny wzrost, pojedynczy różowo-brązowy guzek lub małe ognisko o twardej konsystencji, zwykle znajdujący się na kończynach dolnych u pacjentów w podeszłym wieku oraz obraz dermoskopowy. Charakterystyczne cechy ACC występowały również w analizowanym przypadku. Zmianę skórną należy jednak różnicować z brodawką łojotokową, rakiem podstawnokomórkowym, chorobą Bowena, rakiem płaskonabłonkowym rogowaciejącym, rogowiakiem kolczystokomórkowym, amelanotycznym czerniakiem lub czerniakiem guzkowym.

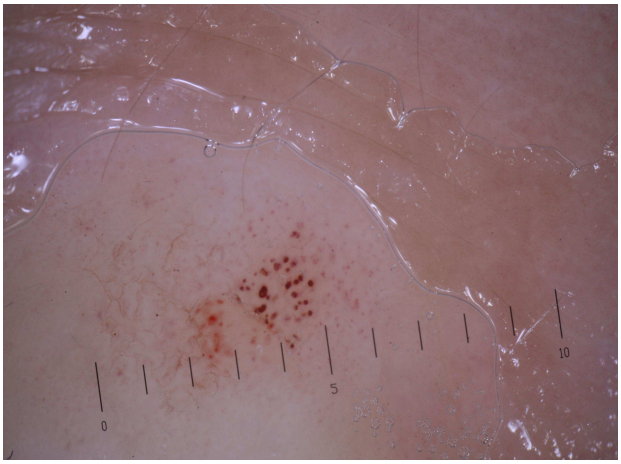

Figure. 2 Clear cell acanthoma in dermoscopy

NASZA DERMATOLOGIA Online
OUR DERMATOLOGY Online

ZESPÓŁ BÖÖKA. OBSERWACJA CZTERECH PACJENTÓW.

BÖÖKS SYNDROME. OBSERVATION FOUR PATIENTS.

Brzeziński Piotr[1], Płowaś Marta[1], Jagiełło-Wieczorek Ewelina[2]

[1]*6 Wojskowy Oddział Gospodarczy, Ustka, Polska*
6th Military Support Unit, Ustka, Poland, brzezoo@wp.pl
[2] *Samodzielny Publiczny Centralny Szpital Kliniczny w Warszawie, Polska*
Independent Public Central Clinical Hospital in Warsaw, Poland

N Dermatol Online. 2010; 1(2): 31

W 1950 roku Böök opisał ektodermalny zespół chorobowy z wadami uzębienia (hipodontia w przedtrzonowym regionie), nadmiernym poceniem się oraz przedwczesnym siwieniem włosów, określając zespół skrótami liter PHC. W badaniach wzięło udział sześćdziesięciu trzech pacjentów. Zebrane dowody wskazują, że zespół ten jest dziedziczony autosomalnie dominująco. Wszystkie osoby prezentowały pełne trzy objawy zespołu. Objawy jednak występowały w różnym nasileniu. Penetracja genu (o zmiennej ekspresji) dla tego zespołu jest kompletna, nie obserwowano różnic pomiędzy płciami.
W obserwacji autorów artykułu pozostają cztery osoby rasy kaukaskiej w wieku 22-32 lata, którzy posiadają cechy zespołu Bööka, a mianowicie: przedwczesne siwienie, różnie nasiloną nadmierną potliwość oraz różne wady zębów (szerokie rozstawienie, niedorozwój, zaburzenie budowy i struktury).
Należy jednak wykonać badania genetyczne oraz przeprowadzić dokładna diagnostykę stomatologiczną, aby potwierdzić występowanie zespołu u tych pacjentów.

In 1950 Böök JA described the ectodermal syndrome with impaired dentition (hypodontia of the premolar region), hyperhidrosis of the palms and soles, and premature whitening of the hair. In determining the team abbreviations letters: PHC. Sixty-three persons were submitted to thorough clinical and odontological examinations. The collected evidence indicates that this syndrome is caused by a simple autosomal dominant gene. All persons presented three full syndrome. The symptoms, however, occurred in varying degrees. The penetrance of this gene as concerns hypodontia and early graying is complete, with no difference observed between the sexes.
In the observation of the authors is four patients from 22 to 23 years who have the features syndrome Books, namely, hyperhidrosis of the palms or soles and different tooth defects (wide spacing, retardation, abnormal structure).
However are needed genetic testing and accurate diagnosis of dental.

PIŚMIENNICTWO / REFERENCES:

1. Book JA.: Clinical and Genetical Studies of Hypodontia. I. Premolar Aplasia, Hyperhidrosis, and Canities Prematura;A New Hereditary Syndrome in Man. Am J Hum Genet. 1950; 2: 240-263.
2. Weyers H.: Aplasia of the premolars as a leading symptom of ectodermal dysplasia. Dtsch Zahnarztl Z. 1980; 35: 836-840.

NASZA DERMATOLOGIA Online
OUR DERMATOLOGY Online

INFESTACJA STRONGYLOIDES STERCORALIS U PERSONELU MEDYCZNEGO

INFESTATION STRONGYLOIDES STERCORALIS IN MEDICAL PERSONNEL

Brzeziński Piotr

6 Wojskowy Oddział Gospodarczy, Ustka, Polska
6th Military Support Unit, Ustka, Poland, brzezoo@wp.pl

N Dermatol Online. 2010; 1(2): 32-33

Węgorek jelitowy (Strongyloides stercoralis) (SS) jest jednym z niewielu pasożytów, które mogą prowadzić oprócz pasożytniczego również wolno żyjący tryb życia zwykle w glebie bogatej w materiał organiczny.
Strongyloides stercoralis to nicienie, które pasożytują ludzi. Cechuje się one niską częstością występowania w społeczeństwach. Jest to więc rzadkie zakażenie w gospodarkach rozwiniętych. W krajach rozwijających się jest mniej powszechne w miastach niż na wsi (gdzie normy sanitarne są złe).
SS występuje w obszarach o klimacie tropikalnych i subtropikalnych.
Zarażenie człowieka następuje przez zetknięcie skóry z nitkowatymi inwazyjnymi larwami pasożyta. Objawy chorobowe dotyczą przede wszystkim układu pokarmowego.
Pasożytnicza samica węgorka jest drobnym nicieniem o długości nieco ponad 2 mm, pasożytuje w błonie śluzowej dwunastnicy i jelita czczego, rzadziej w tkance płucnej. Z jaj o delikatnej błoniastej otoczce, składanych w tkance wylęgają się larwy rabditopodobne; są one wydalane z kałem lub odksztuszanie. Niekiedy larwy rabditopodobne jeszcze w jelicie lub w okolicy odbytu rozwijają się do stadium larw filariopodobnych, takie larwy są inwazyjne i mogą zarażać tego samego lub innego żywiciela. Węgorczycę po raz pierwszy opisano w XIX wieku u francuskich żołnierzy po powrocie do domu z wyprawy w Indochinach. Dzisiaj, w krajach starej Indochinach (Wietnam, Kambodża i Laos) Węgorczyca nadal ma charakter endemiczny. Podaje się, wysoki wskaźnik występowania w niektórych regionach Brazylii i Ameryki Środkowej. Węgorczyca występuje endemicznie w Afryce, ale częstość występowania jest zazwyczaj niska (1% lub mniej). W Papui-Nowej Gwinei, S. stercoralis ma charakter endemiczny, ale częstość występowania jest niska.
W Polsce zakażenie należy do rzadkości.

Strongyloides stercoralis (SS) is one of the few parasites that can lead but also be parasitic, living life normally in soil rich in organic material.
Strongyloides stercoralis is a nematode that can parasitize humans. Strongyloides stercoralis has a very low prevalence in societies. Hence, it is a rare infection in developed economies. In developing countries it is less prevalent in urban areas than in rural areas (where sanitation standards are poor). SS can be found in areas with tropical and subtropical climates.
Human infection occurs through contact of skin with invasive larvae of the parasite. Symptoms relate primarily to the digestive system.
The parasitic female SS is a small nematode with a length of just over 2 mm, the parasite in the mucosa of the duodenum and jejunum, rarely in the lung tissue. The eggs of a delicate membranous coating, folding the tissue rabditopodobne larvae hatch and are excreted in the faeces or coughing. Sometimes even rhabditiform larvae in the intestine or the anal region to develop filariform stage larvae, these larvae are invasive and can infect the same or another host.
Strongyloidiasis was first described in the nineteenth century in French soldiers returning home from expeditions in IndoChina. Today, the countries of the old IndoChina (Vietnam, Cambodia and Laos) still have endemic strongyloidiasis. Strongyloidiasis appears to have a high prevalence in some areas of Brazil and Central America. Strongyloidiasis is endemic in Africa, but the prevalence is typically low (1% or less). In Papua New Guinea, S. stercoralis is endemic, but prevalence is low.
In Poland, the infection is rare.
Medical personnel of a dispensary in the Polish has been tested in the direction of gastrointestinal parasitic diseases. Of the 14 persons positive results (rhabditiform Strongyliodes stercoralis larvae) performed in 5 patients (35,71%).

Personel medyczny jednego z Ambulatoriów na terenie Polski został przebadany w kierunku chorób pasożytniczych przewodu pokarmowego. Z pośród 14 osób dodatnie wyniki (larwy rabditopodobne Strongyliodes stercoralis) uzyskało 5 osób (35,71%). Wszyscy pacjenci są w trakcie terapii albendazolem w systemie 200 mg jednorazowo przez 3 dni i po 10 dniach powtórka (wg schematu Osamu Zaha i wsp [1] .

Tylko jedna osoba zakażona zgłaszała objawy chorobowe (świąd odbytu, okresowe biegunki, zmęczenie).

Interesującym jest fakt, iż przynajmniej jedna osoba z rodziny personelu Ambulatorium posiada dodatnie wyniki badań w kierunku SS. W tym żona (1 osoba), dziecko (w żadnym przypadku), pozostali członkowie rodzin, którzy nie zamieszkują wspólnie z chorym (3 osoby).

Po zakończeniu terapii albendazolem personel zostanie przebadany powtórnie w kierunku Strongyloides stercoralis oraz skuteczności leku aplikowanego.

All patients are under treatment of albendazole in the system: 200 mg once for 3 days and 10 days after the replay (according to the scheme Osamu Zaha et al [1].

After albendazole therapy staff will be tested again in the direction of Strongyloides stercoralis and calibration when efficacy.

Only one people reported symptoms (pruritus ani, periodic diarrhea, fatigue).

An interesting fact is that at least one person in the family has a staff of Ambulatory positive results in the direction of the SS. The wife (1 person), child (non) other family members who do not reside with the patient (3 person).

At the end of albendazole therapy staff will be tested again in the direction of Strongyloides stercoralis and efficacy of drug.

PIŚMIENNICTWO / REFERENCES:

1. Zaha O., Hirata T., Kinjo F., Saito A.: Strongyloidiasis-Progress in Diagnosis and Treatment. Intern Med. 2000; 39: 695-700

NASZA DERMATOLOGIA Online
OUR DERMATOLOGY Online

DERMATOLOGY EPONYMS – PHENOMEN / SIGN – DICTIONARY (A)

Brzeziński Piotr

6 Wojskowy Oddział Gospodarczy, Ustka, Polska
6th Military Support Unit, Ustka, Poland, brzezoo@wp.pl

N Dermatol Online. 2010; 1(2): 34-35

'APPLE-JELLY' SIGN

Lupus vulgaris, sarciodosis, rosacea, dermatitis perioralis. When a glass slide is pressed on these they appear translucent but have a central opaque yellowish brown center (fot. 1).

OBJAW GALARETKI Z JABŁEK

Objaw występujący w toczniu pospolitym (lupus vulgaris), jak również w sarkoidozie, trądziku różowatym czy zapaleniu skóry wokół ust. Obraz taki widoczny jest w diaskopii gdy guzek uciśnięty zostanie szkiełkiem nakrywkowym. Zmiany skórne przybierają wówczas kolor palonego cukru (fot. 1).

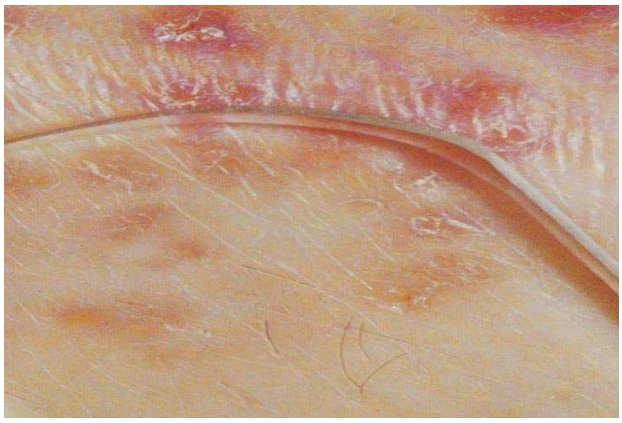

Fig. 1 'Apple-Jelly' sign

ASBOE-HANSEN SIGN

In 1960, Gustav ASBO-Hansen described a similar sign, as an extension of the bullae
finger pressure in patients with pemphigus,
pemphigus foliaceus, and bullous pemphigus vegetans bladder. This phenomenon is resulting from the application of pressure and expansion bull.

OBJAW ASBOE-HANSENA

W 1960 roku, Gustav Asboe-Hansen opisał objaw jako rozszerzające się pęcherze przy nacisku palca u pacjentów z pemphigus, pemphigus filiaceus, czy pemphigus vegetans i pemphigiodem pęcherzowym. Po naciśnięciu pokrywy pęcherza występuje poszerzenie powierzchni skóry zajmowanej przez pęcherz. Jest to klinicznym wyrazem akantolizy, podobnie jak *objaw Nikolskiego*; niepełna akantoliza w skórze pozornie niezmienionej otaczającej zmianę skórną uwidacznia się, gdy połączenia komórkowe są rozrywane przez zwiększone uciskiem ciśnienie płynu w pęcherzu.

GUSTAV ASBOE-HANSEN, 1917-1989, Danish

physician. 1951, professor of dermatologist at Copenhagen University and senior physician at the National Hospital dermatovenerologiske Department (1960-87). Head at Copenhagen University, Institute of Anatomy (1949-60). Asboe-Hansen conducted internationally recognized research on connective biochemistry, structure and function and changes therein by connective tissue diseases, especially scleroderma.
Medl. of the board of the Danish Dermatological Society 1953-55, of the board of the Danish Society for Arthritis Research from 1953 (chairman from 1955) and by the American Society for Experimental Biology and Medicine 1954; medl. of the Board and Executive Committee of the National Association for Combating rheumatic diseases 1955-56. Editor by Acta endocrinologica, Acta Rheumatologica Scandinavica and Acta Morphologica Neerlando-Scandinavica, Connective Tissue in Health and Disease.

GUSTAV ASBOE-HANSEN, 1917-1989, duński

lekarz. Od 1951 r, profesor dermatologii na uniwersytecie w Kopenhadze i starszy lekarz w szpitalu Rigshospitalet na oddziale dermato-wenerologicznym (1960/87). Szef Instytutu Anatomii na Uniwersytecie w

Kopenhadze (1949/60). Prowadził badania z biochemii tkanki łącznej, struktury i funkcji i zmian w niej zachodzących, wywołanych przez choroby tkanki łącznej, szczególnie twardzinę.
Członek zarządu Duńskiego Towarzystwa Dermatologicznego (1953/55), zarządu Duńskiego Towarzystwa Arthritis Research od 1953r. (przewodniczący od 1955) oraz Amerykańskiego Towarzystwa Biologii Doświadczalnej i Medycyny od 1954r.; Członek Zarządu i Komitetu Wykonawczego Krajowego Stowarzyszenia Walki z chorobami reumatycznymi (1955/56). Redaktor Endocrinologica Acta, Acta Rheumatologica Scandinavica i Acta Morphologica Neerlando-Scandinavica, Con-nective Tissue in Health and Disease.

AUSPITZ SIGN

Bleeding points appearing when overlying scale removed physically from a lesion of psoriasis. It occurs because the capillaries run very close to the surface of the skin under a psoriasis lesion, and removing the scale essentially pulls the tops off the capillaries, causing bleeding. Symptom characteristic, although non-specific for psoriasis. Auspitz sign is also found in other scaling disorders such as Darier's disease and actinic keratoses.

OBJAW AUSPITZA

Punkcikowate krwawienie w miejscu usuniętego mechanicznie ogniska łuszczycy. Objaw ma związek z papilomatozą i występowaniem naczyń włosowatych blisko skóry. Objaw charakterystyczny, choć nieswoisty dla łuszczycy. Objaw można wywołać również w chorobie Dariera i w actinic keratosis.

Fig. 2 Auspitz sign

HEINRICH AUSPITZ (b. 1835 Nikolsburg, died.

1886 Vienna, Austria) - Austrian physician, a dermatologist. Trained at the University of Vienna, he specialized in dermatology. From 1863 to 1886 he worked as a professor of dermatology at the University of Vienna.

HEINRICH AUSPITZ (ur. 1835 w Nikolsburgu,

zm. 1886 w Wiedniu) – austriacki lekarz, dermatolog. Specjalizację z dermatologii i wenerologii odbył na Uniwersytecie w Wiedniu. Od 1863 do 1886 roku pracował jako profesor dermatologii na Uniwersytecie w Wiedniu.

PIŚMIENNICTWO / REFERENCES:

1. Afsar FS., Afsar I., Diniz G., Asilsoy S., Sorguc Y.: Lupus vulgaris in a pediatric patient: a clinicohistopathological diagnosis.. Braz J Infect Dis. 2008; 12: 152-154.
2. Asboe-Hansen G.: Blister-spread induced by finger-pressure, a diagnostic sign in pemphigus. J Invest Dermatol. 1960; 34:5-9.
3. Juneja M.: Nikolskiy's sign revisited. J Oral Sci. 2008; 50: 213-214.
4. Sachdev D.: Sign of Nikolskiy & related signs. Indian J Dermatol Venereol Leprol. 2003; 69: 243-244
5. Holubar K.: The man behind the eponym. emembering Heinrich Auspitz. Am J Dermatopathol. 1986; 8: 83-85.
6. Sabri AA., Qayyum MA.: Psoriasis with Auspitz sign. CMAJ. 2006; 175: 31.
7. Kalisiak M.: Auspitz sign-off. CMAJ. 2007; 176: 1129.
8. Bernhard JD.: Clinical pearl: Auspitz sign in psoriasis scale. J Am Acad Dermatol. 1997; 36: 621