Volume 14, Supplement 1, April 2023
p. 1 - 24
Issue online since Saturday APRIL 01 2023

ISSN: 2081-9390
DOI: 10.7241/ourd

Notre Dermatologie en ligne

www.odermatol.com

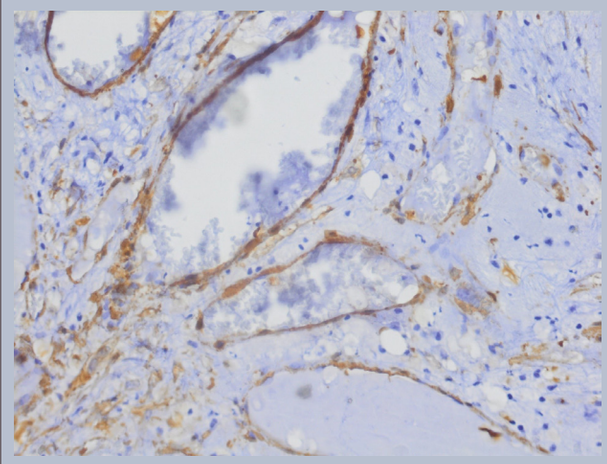

- Profil clinique et étiologique des onychomycoses à Lomé (Togo)
- Connaissances attitudes et pratiques du personnel soignant non dermatologue face à la gale à Lomé (Togo)
- Rare cas de syndrome de sweet bulleux induit par produit de contraste ionisé
- Hémangiome caverneux géant de la jambe chez une adulte mimant un mélanome
- Les malformations lymphatiques kystiques mixte
- Mycosis fongoïde : Un diagnostic différentiel à envisager dans la kératose lichénoïde striée

Supplement 1 / 2023

Editorial Pages

e-ISSN: 2081-9390
DOI: 10.7241/ourd

Quarterly
Our Dermatol Online

published since 01/06/2010 years

www.odermatol.com

Editor in Chief:
Piotr Brzeziński, MD Ph.D

Address:
ul. Braille'a 50B, 76200 Słupsk, Poland
tel. 48 692121516, fax. 48 598151829
e-mail: **brzezoo77@yahoo.com**

Publisher:
Our Dermatology Online

Address:
ul. Braille'a 50B, 76200 Słupsk, Poland
tel. 48 692121516, fax. 48 598151829
e-mail: **brzezoo77@yahoo.com**

Associate Editor:
Ass. Prof. Vikash Paudel, MBBS, MD (Nepal)

Indexed in:

Universal Impact Factor for year 2012 is = 0.7319
system of opinion of scientific periodicals INDEX COPERNICUS (8,69)
(Academic Search) EBSCO
(Academic Search Premier) EBSCO
MNiSW (kbn)-Ministerstwo Nauki i Szkolnictwa Wyższego (7.00)
DOAJ (Directory of Open Acces Journals)
Geneva Foundation for Medical Education and Research (GFMER), Google Scholar, Open J-Gate, NewJour,
International Committee of Medical Journal Editors (ICMJE), Genamics JournalSeek, Hinari,
Bielefeld Academic Search Engine (BASE), WorldCat, e -journal, WorldWideScience.org, National Science Library,
LibSearch, Sciencegate, Virtual Science Library (VSL), Wanfang Data, COnnecting REpositories (CORE),
CAB Abstracts, Global Health, Journal Indexed in Directory of Research Journals Indexing,
OAIster: The Open Access Initiative, OAJSE - Open Access Journals Search Engine, Scirus

Previous website:	issue 1.2010	www.ndermatol.like.pl
	since issue 2.2010 to issue 3.2011	www.odermatol.like.pl
	since issue 4.2011	www.odermatol.com
Previous shortcut:	since issue 1.2010 to issue 3.2011	N Dermatol Online
	since issue 4.2011	Our Dermatol Online

Open access journal:

This is an open access journal which means that all content is freely available without charge to the user or his/her institution. Users are allowed to read, download, copy, distribute, print, search, or link to the fullor texts of the articles in this journal without asking prior permission from the publisher or the author.

Our Dermatology Online is a international journal that publishes original contributions in the field of dermatology, including papers on biochemistry, morphology and immunology of the skin.

The journal is among the few not related to dermatological associations or belonging to respective societies which guarantees complete independence. Offers a platform for review articles in areas of interest for dermatologists.

OurDermatologyOnline offers article in English as well as in other languages. This is in accordance with the BOAI definition of open access.

Editorial Board

Abdel-Naser, Mohamed Badawy, Prof. (Egypt)
Abdul-Lateef Mousa Haider, MD (Iraq)
Al Aboud Khalid, MD (Saudi Arabia)
Al-Kamel Mohamed A., MD (Yemen)
Al-Mashaleh Manal Sulaiman, MD (Jordan)
Abreu-Velez Ana Maria, Prof. (USA)
Adaskevich Uladzimir, Prof. (Belarus)
Aghaei Shahin, Ass. Prof. (Iran)
Akpaka Patrick Eberechi, Prof. (Trinidad and Tobago)
Amichai Boaz, MD (Israel)
Arakelyan Hayk S. Prof. (Armenia)
Arenas Roberto, Prof. (Mexico)
Arif Tasleem, MD (India)
Asuquo Maurice Efana, Prof. (Nigeria)
Auto James, Ass. Prof. (Solomon Islands)
Fatou Barro-Traoré, Prof. (Burkina Faso)
Christian Muteba Baseke, MD (Democratic Republic of the Congo)
Beigi Pooya Khan Mohammad, Prof. (Canada)
Bharti Rakesh, MD (India)
Bonifaz Alexandro, Prof. (Mexico)
Borowska Katarzyna, Ass. Prof. (Poland)
Bouadjar Bakar, Prof. (Algeria)
Bukhari Iqbal A., Prof. (Saudi Arabia)
Cabo Horacio, Prof. (Argentina)
Chamcheu Jean Christopher, Ph.D (USA)
Chang Patricia, MD Ph.D (Guatemala)
Chihanga Simon, MD (Botswana)
Choon Siew Eng, MD (Malaysia)
Chuh An Tung Antonio, Prof. (Hong Kong)
Crump Vincent, MD (New Zealand)
Daboul Mohamed Wael, MD (Syria)
Daisley Hubert, Prof. (Trinidad and Tobago)
Darlenski Razvigor, MD Ph.D (Bulgaria)
Dobrev Hristo, Prof. (Bulgaria)
Doganay Mehmet, Prof. (Turkey)
Dong Huiting, Prof. (China)
Dori Geme Urge, PhD (Ethiopia)
Draganita Ana Maria, MD PhD (Romania)
Drljević Irdina, MD, Ph.D. Ass. Prof. (Bosnia and Herzegovina)
Dubakienė Rūta, Prof. (Lithuania)
Edwards Carl, Ass. Prof. (USA)
Elhassan Elizabeth, MD (Senegal)
Farkas Arpad, MD PhD (Hungary)
Fernandez-Flores Angel, MD Ph.D (Spain)
Fortuna Giulio, Ass. Prof. (USA)
Gómez Cuevas Alina, Prof. MD (Nicaragua)
Grattan Clive (United Kingdom)
Grivcheva-Panovska Vesna, Prof. (Macedonia)
Guzmán Antonio, MD (Paraguay)
Hashimoto Takashi, Prof. (Japan)
Hassan Iffat, Prof. (India)
Hegyi Vladimir, Prof. (Slovakia)
Hidalgo-Matlock Benjamin, MD (Costa Rica)
Janjua Shahbaz, MD (Pakistan)
Jeseňák Miloš, Ass. Prof. (Slovakia)
Jeewon Rajesh, Ph.D. (Mauritius)
Jordán Rodriguez Ramiro, Prof. (Bolivia)
Julian Rolando, Prof. (El Salvador)
Kaszuba Andrzej, Prof. (Poland)
Kaštelan Marija, Prof. (Croatia)
Katsambas Andreas, Prof. (Greece)
Kazlouskaya Viktoryia, Ass. Prof. (USA)
Khawaja Shakeel Ahmed, PhD (Eritrea)
Kibbi Abdul-Ghani, Prof. (Lebanon)
Kossi Metowogo, Ph.D (Togo)
Kuiate Jules-Roger, Prof. (Cameroon)
Lan Cheng-Che E., Ass. Prof. (Taiwan)
Lopez-Granja Jorge, MD (Belize)
Lotti Torello, Prof. (Italy)
Maibach Howard I., Prof (USA)
Maio Paula, MD (Portugal)
Mekokishvili Lali, Prof. (Georgia)
Mikkelsen Carsten Sauer, MD (Denmark)
Mourad Mokni, Prof. (Tunisia)
Mota Luiz Alberto Alves, Prof. (Brazil)
Mrisho Fatma, MD (Tanzania)
Muvunyi Claude Mambo, MD (Rwanda)
Ndugwa Christopher, Prof. (Uganda)
Nedelciuc Boris, Ass. Prof. (Moldova)
Nhlengethwa Winnie, Prof. (Swaziland)
Nigam Pramod Kumar, Prof. (India)
Nikolic Milos, Prof. (Serbia)
Nowicki Roman, Prof. (Poland)
Nwabudike Lawrence Chukwudi, MD Ph.D (Romania)
Olszański Romuald, Prof. (Poland)
Oranje Arnold, Prof. (Netherlands)
Parajuli Sudip, MD (Nepal)
Parvin Rukhsana, MD (Bangladesh)
du Plessis Jeanetta, Prof. (South Africa)
Puri Neerja, MD (India)
Pusahai-Riman Paula, BSc, MS (Papua New Guinea)
Qurashi Mohd, MD (Sudan)
Riedl Elisabeth, Ass. Prof. (Austria)
Ríos Yuil José Manuel, Prof. (Panama)
Rubio-Texeira Marta Ph.D. (Belgium)
Rusnak Martin, Prof. (Slovakia)
Sayad Ibrahim, Prof. (Kuwait)
Sharquie Khalifa E., Prof. (Iraq)
Shawa Mary, MD (Malawi)
Shkilna Mariia, MD Ph.D (Ukraine)

Editorial Board

Sinclair Rodney Daniel, Prof. (Australia)
Singh Harjeet, MD (Qatar)
Slavic Vjerolsva, MD PhD (Montenegro)
Srinivasan Sundaramoorthy, Prof. (India)
Sumathipala Gayan Saranga, MD (Sri Lanka)
Tapia Felix J., Ass. Prof. (Venezuela)
Tatu Alin, MD (Romania)
Tincopa-Wong Oscar Wilfredo, MD (Peru)
Tresh Amani, MD (Libya)
Uraga Pazmiño Enrique, MD (Ecuador)
Usha Rani Anaparthy, Prof. (India)
Valdebran Manuel, MD (Dominican Republic)
Win Oo Soe, MD (Myanmar)
Wollina Uwe, Prof. (Germany)
Wortsman Ximena, Ass. Prof. (Chile)
Yamamoto Toshiyuki, Prof. (Japan)
Yuil de Ríos Emma, MD (Panama)
Zabielski Stanisław, Prof. (Poland)
Zawar Vijay, Prof (India)

Contents

Original Article

Clinical and etiological profile of onychomycosis in Lomé (Togo) 1
Abla Sefako Akakpo, Julie Carole Zoua, Julienne Noudé Téclessou, Panawé Kassang, Piham Gnossike, Abas Mouhari-Touré, Koussake Kombaté, Bayaki Saka, Palokinam Pitché

Case Reports

Knowledge, attitudes and practices of non-dermatologist health care personnel regarding scabies in Lomé (Togo) 6
Julienne Noude Teclessou, Pissohou Esolim Lowa, Koussake Kombate, Abla Séfako Akakpo, Bayaki Saka, Palokinam Pitche

Rare case of bullous sweet syndrome induced by Iodinated contrast media 11
Cyrine Marmech, Fouzia Hali, Farida Marnissi, Ahlam Meftah, Houda Filali, Soumiya Chiheb

Giant cavernous hemangioma in an adults leg mimicking a melanoma 15
Cyrine Marmech, Fouzia Hali, Farida Marnissi, Soumiya Chiheb

Mixed cystic lymphatic malformations 18
Noura Walid, Fatima Zahra El Fatoiki, Soumiya Chiheb

Mycosis fongoïde: Un diagnostic différentiel à envisager dans la kératose lichénoïde striée 22
Cyrine Marmech, Germaine Gabison, Maxime Battistella, Martine Bagot

Original Article

Clinical and etiological profile of onychomycosis in Lomé (Togo)

Abla Sefako Akakpo[1], Julie Carole Zoua[1], Julienne Noudé Téclessou[2], Panawé Kassang[1], Piham Gnossike[3], Abas Mouhari-Touré[4], Koussake Kombaté[2], Bayaki Saka[1], Palokinam Pitché[1]

[1]Department of Dermatology and STI, CHU Sylvanus Olympio, University of Lomé, Togo, [2]Department of Dermatology and STI, CHU Campus, University of Lomé, Togo, [3]Gbossimé Dermatology Center, Lomé, Togo, [4]Department of Dermatology and STI, CHU Kara, University of Kara, Togo

Corresponding author: Abla Sefako Akakpo, MD, E-mail: sefasyl@yahoo.fr

ABSTRACT

Objective: The aim of this study was to describe the clinical and etiological profile of onychomycosis at Lomé (Togo). **Patients and Method:** This is a descriptive prospective study, carry out from September 2020 to September 2021, on patients seen for onychomycosis in the public dermatology services of Lomé (Togo). **Results:** During the study period, 108 (1.7%) of the 6230 new patients had mycologically confirmed onychomycosis. The patients mean age was 43.03±14.5 with a female predominance (sex ratio: 0.2). Diabetes was the most frequent past medical history. Aesthetic discomfort was the main complaint, and hyperkeratosis the main physical sign, respectively at 86.1% and 75.9%. Distolateral onychomycosis (52.8%) clinical form was the most frequent. Yests (60.2%) were the most isolated group of fungi followed by dermatophytes and moulds respectively 26.9% and 12.9%. *Candida* al*bicans* with a preferential location on the hands ($p<0.01$) and *Trichophyton rubrum* on the feet ($p=0.03$) were the main pathogens. **Conclusion:** Our study showed a low hospital based prevalence of onychomycosis with a predominance of C*andida* al*bicans* complex in the hands and *Trichophyton rubrum* in the feet.

Key words: onychomycosis, *Candida* al*bicans*, *Trichophyton rubrum*, Lomé (Togo)

How to cite this article: Akakpo AS, Zoua JC, Téclessou JN, Kassang P, Gnossike P, Mouhari-Touré A, Kombaté K, Saka B, Pitché P. Clinical and etiological profile of onychomycosis in Lomé (Togo). Our Dermatol Online. 2023;14(Supp. 1):1-5.

Submission: 09.10.2022; **Acceptance:** 02.12.2022

DOI: 10.7241/ourd.2023s1.1

Original Article

Profil clinique et étiologique des onychomycoses à Lomé (Togo)

Abla Sefako Akakpo[1], Julie Carole Zoua[1], Julienne Noudé Téclessou[2], Panawé Kassang[1], Piham Gnossike[3], Abas Mouhari-Touré[4], Koussake Kombaté[2], Bayaki Saka[1], Palokinam Pitché[1]

[1]Department of Dermatology and STI, CHU Sylvanus Olympio, University of Lomé, Togo, [2]Department of Dermatology and STI, CHU Campus, University of Lomé, Togo, [3]Gbossimé Dermatology Center, Lomé, Togo, [4]Department of Dermatology and STI, CHU Kara, University of Kara, Togo

Corresponding author: Abla Sefako Akakpo, MD, E-mail: sefasyl@yahoo.fr

RÉSUMÉ

Objectif: Le but de cette étude était de déterminer le profil clinique et étiologique des onychomycoses à Lomé (Togo). **Patients et méthodes**: Il s'agit d'une étude prospective descriptive menée de septembre 2020 à septembre 2021, portant sur les patients reçus pour onychomycose dans les services publics de dermatologie de Lomé (Togo). **Résultats:** Durant la période d'étude, 108 (1,7%) des 6230 nouveaux patients étaient atteints d'onychomycoses de confirmation mycologique. L'âge moyen des patients était de 43,03±14,5 ans avec une prédominance féminine (sex-ratio: 0,2). Le diabète était l'antécédent médical le plus fréquent. Sur le plan clinique, la gêne esthétique (86,1%) était le principal motif de consultation, tandis que l'hyperkératose (75,9%) était le signe physique le plus retrouvé. L'onychomycose disto latérale (52,8%) était la forme clinique la plus fréquente. Les levures (60,2%) étaient le groupe de champignons le plus isolé, suivies par les dermatophytes et les moisissures respectivement dans 26,9% des cas et 12,9% des cas. *Candida albicans* (52,8%) et *Trichophyton rubrum* (21,3%) avec des localisations préférentielles respectivement aux mains (p<0, 01), et aux pieds (p=0, 03) étaient les espèces majoritairement isolées. **Conclusion:** Notre étude montre une faible prévalence hospitalière des onychomycoses avec une prédominance du complexe *Candida albicans* aux mains et *Trichophyton rubrum* aux pieds.

Mots clés: onychomycose, *Candida albicans*, *Trichophyton rubrum*, Lomé (Togo)

INTRODUCTION

Une onychopathie est l'existence d'une atteinte clinique d'un ongle, quelle qu'en soit la nature [1]. On parle d'onychomycose, lorsque cette atteinte est liée à une infection chronique fongique de l'appareil unguéal, causée par des dermatophytes, des levures ou des moisissures [2]. Les mycoses, notamment les onychomycoses sont cosmopolites avec une fréquence mondiale de 2 à 8 % dans la population générale. Elles représentent 18 à 50 % des onychopathies selon les séries, et 30% des mycoses cutanées superficielles [3]. Elles ont un fort retentissement sur la qualité de vie notamment des problèmes fonctionnels au travail, une réduction des activités sociales, une crainte de contagion des proches, une fréquence significative de la douleur, un caractère inesthétique et une récidive [4-6]. Au Togo en 2001, les mycoses cutanées superficielles représentaient 14,3% des consultations de dermatologie générale, et les onychomycoses en représentaient 8,6% [7]. Les autres études [8-11] qui portaient sur les mycoses, n'étaient pas sur les ongles. L'objectif de cette étude était de documenter le profil clinique et étiologique des onychomycoses vues en consultation dermatologique à Lomé (Togo).

Patients et méthodes

Il s'est agi d'une étude prospective descriptive, menée de septembre 2020 à septembre 2021, portant sur les

How to cite this article: Akakpo AS, Zoua JC, Téclessou JN, Kassang P, Gnossike P, Mouhari-Touré A, Kombaté K, Saka B, Pitché P. Profil clinique et étiologique des onychomycoses à Lomé (Togo). Our Dermatol Online. 2023;14(Supp. 1):1-5.

Submission: 09.10.2022; **Acceptance:** 02.12.2022

DOI: 10.7241/ourd.2023s1.1

patients reçus pour onychomycose dans les services publics de dermatologie de Lomé (Centre hospitalier universitaire Sylvanus Olympio, campus et centre de dermatologie de Gbossimé). Dans chaque centre, les patients étaient consultés par un dermatologue. Nous avons inclus tous les patients consultant pour onychopathie dont le diagnostic d'onychomycose était confirmé par un prélèvement mycologique.

Si une onychomycose est suspectée, un prélèvement mycologique était réalisé au laboratoire de mycologie du CHU Sylvanus Olympio (CHU SO) pour la plupart des patients, ou dans une clinique privée, pour certains. D'abord, un examen direct était fait, après raclure de l'ongle avec écouvillonnage puis, s'en suit une culture sur milieu de Sabouraud additionné de Chloramphénicol et sur milieu de Sabouraud aditionné de chloramphenicol et d'Actidione.

Les variables étudiées étaient: les données sociodémographiques (âge, sexe, profession), données cliniques (antécédents, facteurs de risque, aspects cliniques), aspects paracliniques (germe isolé).

Ethics Statement

Les autorisations des chefs services et des responsables des hôpitaux ont été reçues pour la réalisation de cette étude. Le consentement écrit des patients a été obtenu après une explication verbale.

RESULTATS

Durant la période d'étude, 198 (3,2%) des 6230 nouveaux patients avaient consulté pour une onychopathie. Le prélèvement mycologique a confirmé le diagnostic d'onychomycose chez 108 patients (54,5%) des 198 patients, soit une prévalence hospitalière de 1,7%.

L'âge moyen des patients était de 43,03±14,5 ans avec des extrêmes de 14 et 71 ans et un sex-ratio de 0,2. Les ménagères (n= 44; 40,7%) étaient la profession majoritaire, suivis par les cuisiniers/cuisinières (n=10; 9,3%), les commerçantes (n=13; 12%), (Tableau I). Le diabète était l'antécédent médical le plus fréquent (n=20; 18,5%) suivis par les traumatismes de l'ongle (n=7; 6,5%) et l'infection à VIH (n=1; 0,9%). Sur le plan clinique, la gêne esthétique (n=93; 86,1%) était le principal motif de consultation, suivie par la douleur (n= 57; 52,8%), un patient pouvant avoir plusieurs motifs à la fois (Tableau I). Les signes physiques étaient dominés par une hyperkératose, une lyse unguéale, une leuconychie respectivement dans 75,9% des cas (n= 82); 53,7% des cas (n= 58) et 44,4% des cas (n= 48. L'onychomycose disto latérale (n=57; 52,8%) était la forme clinique la plus fréquente (Tableau II). Les levures (n=65; 60,2%) étaient le groupe de champignons le plus isolé, suivis par les dermatophytes (n=29; 26,9%) et les moisissures (n=14; 12,9%). *Candida albicans* (n=57; 52,8%) avec une localisation préférentielle aux mains (p<0, 01), et *Trichophyton rubrum* (n=23; 21,3%) aux pieds (p=0, 03) étaient les espèces majoritairement isolés. *Fusarium spp* (n=4; 3,7%)) et *Aspergillus spp* (*Aspergillus niger, fimugatus, versicolor*) (n=10; 9,3%) étaient les moisissures isolées.

Tableau I: Répartition des patients selon la profession, les motifs de consultation, signes physiques, formes cliniques et lésions associées

	Effectif (n=108)	%
Profession des patients		
Ménagère	44	40,7
Cuisinier/cuisinière	10	9,3
Commerçante	13	12
Professionnel de santé	9	8,3
Enseignant	6	5,6
Chauffeur	6	5,6
Artisan	6	5,6
Autres*	14	12,9
Motifs de consultation		
Gêne esthétique	93	86,1
Douleur	57	52,8
Prurit	37	34,3
Suppuration	17	15,7
Signes physiques		
Hyperkératose	82	75,9
Lyse unguéale	58	53,7
Leuconychie	48	44,4
Perionyxis	45	41,7
Aspect verdâtre	23	21,3
Aspect noirâtre	8	7,4
Pachyonychie	2	1,9
Formes cliniques et lésions associées		
Atteinte disto-latérale	57	52,8
Atteinte distale	22	20,4
Atteinte proximale	21	19,4
Atteinte latérale	20	18,5
Atteinte totale	16	14,8

*Autres=coiffeur (n=5; 4,6%; étudiant (n=5; 4,6%; secrétaire (n=3; 2,8%; pâtissier (n=1; 0,9%)

Les atteintes mycosiques secondaires à des dermatophytes étaient prédominantes au niveau des ongles des pieds dans 54,5% des cas (n=19), tandis que celles dues à des levures étaient majoritairement localisées au niveau des ongles des mains dans 66% des cas (n=51). Les moisissures étaient plus retrouvées sur les pieds dans 27,3% des cas.

Tableau II: Répartition des patients selon les espèces isolées à la mycologie

	Effectif (n=108)	%
Candida albicans	57	52,8
Trichophyton rubrum	23	21,3
Trichophyton sporum	7	6,5
Aspergillus versicolor	7	6,5
Fusarium sp	4	3,7
Trichophyton mentagrophytes	3	2,7
Trichophyton soudaniense	2	1,9
Aspergillus niger	2	1,9
Aspergillus fumigatus	1	0,9
Candida krusae	1	0,9
Trichophyton verrucosum	1	0,9

DISCUSSION

Notre étude montre une faible prévalence hospitalière des onychomycoses avec une prédominance du complexe *Candida albicans* aux mains et *Trichophyton rubrum* aux pieds.

Les principales limites étaient la faible taille de notre population d'étude et la limite du plateau technique (insuffisance des tests d'identification, pas de PCR) des laboratoires de mycologie surtout celui du CHU SO constituant un frein pour l'identification de certains mycètes. Cette seconde limite explique le fait que près de la moitié des prélèvements étaient négatifs (54,4% de positivité), n'excluant pas formellement une infection fongique des ongles.

La prévalence hospitalière de l'onychomycose dans notre travail était de 1,7% légèrement inférieure aux 2,8% obtenue par Kouotou et al. au Cameroun[12]. Cette légère différence pourrait s'expliquer par la taille de population dans les deux pays. Cette faible prévalence dans notre étude pourrait aussi être expliquée par le plateau technique limité, avec un taux de positivité faible, les résultats négatifs n'excluant pas une onychomycose. Notre taux de prévalence est également inférieur aux 6,3% rapportés à Abidjan par Kiki-Barro et al. [13] dans une population communautaire spécifique à risque (vendeurs de "Garba") contrairement dans notre étude.

L'âge moyen des patients dans notre travail était de 43,03±14,5 ans. Nos résultats sont comparables à ceux de Kouotou et al. [12] au Cameroun qui avaient retrouvé un âge moyen de 40,7±13,1 ans et ceux de Youssef et al. [14] en Tunisie qui avaient noté 45 ans. Au Sénégal, Sylla et al. [15] ont rapporté un âge moyen de 33,17±15,2 ans. Par contre, dans l'ile de Crête en Grèce, une étude épidémiologique sur 12 ans a retrouvé un âge moyen de 53 ans [16].Cette différence pourrait être due à la jeunesse de la population en Afrique et leur vieillissement dans les pays développés notamment en Europe.

Le diabète est souvent relevé comme pathologie sous-jacente dans les études concernant les onychomycoses [1,16,17], et certains auteurs pensent que les troubles trophiques l'accompagnant contribueraient à l'apparition de l'infection mycosique [17,18]. Ainsi, dans notre étude, le diabète était l'antécédent médical le plus retrouvé chez nos patients (n=20; 18,5%).

L'atteinte unguéale était dominée par celle des mains (n= 47; 43,5%). Ce résultat se rapproche de ceux de Kouotou et al. qui avaient retrouvé une prédominance de l'atteinte des mains, mais à 78,6% [12]. De même, en Tunisie les mains étaient majoritairement atteintes à 83,4% [19]. Cette localisation prépondérante des mains pourrait s'expliquer par la prédominance féminine dans les différentes études en général, et en particulier dans notre étude où ces femmes étaient majoritairement des ménagères.

Nous avons retrouvé dans notre étude des levures (60, 2%), des dermatophytes (26, 9%) et des moisissures (12,9%) montrant une variété des champignons en cause des onychomycoses. Ceci est rapporté dans divers travaux dans le monde [16,20-22]. Cette diversité d'agents étiologiques pourrait s'expliquer par le climat tropical chaud et humide favorable à la multiplication des champignons, et les mouvements migratoires des populations.

Les levures (60,2%) étaient donc le groupe étiologique le plus retrouvé suivis par les dermatophytes (26,9 %). Ces résultats corroborent ceux d'autres études menées sur les onychomycoses en Afrique [7,13,23] mais diffèrent des études grecques [16,21], françaises [24] et iraniennes [25] où les dermatophytes étaient plutôt le premier groupe de champignons isolés. Ceci pourrait être dû aux différences climatiques entre ces régions du monde.

En comparaison des aspects étiologiques dans notre série, nous avons noté une association entre les levures et l'atteinte des mains d'une part, et d'autre part entre les dermatophytes et l'atteinte des pieds. Cette association est décrite dans de nombreux travaux, aussi bien en Afrique [5,13,23] que dans les pays du Nord [16,20,21]. Les facteurs tels que l'immersion des mains dans l'eau au cours des tâches ménagères, les microtraumatismes liées aux pratiques de manucure

agressives et répétées, la colonisation des sols par les dermatophytes anthropophiles, le port de chaussures fermées et la répartition géographique des germes sont quelques-unes des raisons qui expliqueraient ces associations [4,17,18,26].

CONCLUSION

Notre étude montre une faible prévalence hospitalière des onychomycoses avec une prédominance du complexe *Candida albicans* aux mains (p<0, 01) et *Trichophyton rubrum* aux pieds (p=0, 03).

ACKNOWLEDGEMENTS

La connaissance du profil des onychomycoses qui peuvent varier selon les régions, est utile pour leur prévention et leur prise en charge.

Déclaration des droits de l'homme et des animaux

Toutes les procédures étaient conformes aux normes éthiques du comité responsable de l'expérimentation humaine (institutionnel et national) et à la déclaration d'Helsinki de 1975, telle que révisé en 2008.

RÉFÉRENCES

1. College des enseignants de dermatologie de France. Onychomycoses. Modalités de diagnostic et prise en charge. Ann Dermatol Venereol. 2007;134:5S7-16.
2. Leung Alexander KC, Lam Joseph M, Leong Kin F, Hon Ka L, Barankin B, Leung Amy AM, et al. Onychomycosis: An Updated Review. Recent Pat Inflamm and Allergy Drug Discov. 2020;14:32-45.
3. Sigurgeirsson B, Baran R. The prevalence of onychomycosis in the global population-A literature study. J Eur Acad Dermatol Venereol. 2014;28:1480-91.
4. Reinecke K, Hinshaw A. Nail health in women. Int J Womens Dermatol. 2020;6:73-19.
5. Szepietowski J, Reich A. health-related quality of life in patients with nail disorders. Am J Clin Dermatol. 2011;12:313-20.
6. Gupta Aditya K, Versteeg S, Shear N. Onychomycosis in the 21st Century: An Update on Diagnosis, Epidemiology and Treatment. J Cutan Med Surg. 2017;21:525-39.
7. Atohun E. Mycoses cutanées superficielles: aspects épidémiologiques et cliniques, à propos de 1586 cas vus en consultation dermatologique au CHU-Tokoin à Lomé [Thèse N° 026/2001]. Université de Lomé (Togo):132p.
8. Kombaté K, Saka B, Mouhari-Touré A, Blatome T, Akakpo S, Pitché, et al. Econazole (Pévaryl) versus Fluconazole (Forcan) dans le traitement du pityriasis versicolor disséminé. Guinée Med. 2010;69:38-40.
9. Saka B, Kombaté K, Mouhari-Toure A, Akakpo S, Tchangaï B, Amégbor K, et al. Basidiobolomycose chez un jeune rural togolais traitée avec succès par du kétoconazole. Bull Soc Pathol Exot. 2010;103:293-5.
10. Kombaté K, Saka B, Mouhari-Toure A, Akakpo S, Djadou KE, Darré T, et al. Basidiobolomycose: revue générale. Med Sante Trop. 2012;22:145-52.
11. Saka B, Gnassingbé W, Mahamadou G, Akakpo S, Teclessou J, Abilogun-Chokki A, et al. Basidiobolomycosis simulating a Mycobacterium ulcerans infection in a togolese rural child. Case Rep Dermatol Med. 2017;2017:6905783.
12. Kouotou EA, Kechia FA, Iwewe Somo Y, Nguena U, Nansseu N, Moyou Somo R. Profil mycologique des onychomycoses vues en consultation de dermatologie à Yaoundé, Cameroun. J Mycol Med. 2017;27:238-44.
13. Kiki-Barro P, Konate A, Kassi FK, Angora EK, Bosson-Vanga H, Bedia-Tanoh AV, et al. Profil mycologique des onychomycoses des mains chez les vendeurs de " Garba " à Abidjan (Côte d'Ivoire). J Mycol Med. 2017;27:543-48.
14. Youssef B, Kallel A, Azaiz Z, Jemel S, Bada N, Chouchen A, et al. Onychomycosis: which fungal species are involved? Experience of the Laboratory of Parasotology-Mycology of the Rabta Hospital of Tunis. J Mycol Med. 2018;28:651-54.
15. Sylla K, Tine RC, Sow D, Lelo S, Dia M, Traoré S, et al. Epidemiological and mycological aspects of onychomycosis in Dakar (Senegal). J Fungi. 2019;5:35.
16. Maraki S, Mavromanolaki VE. Epidemiology of onychomycosis in Crete, Greece: a 12-year study. Mycoses. 2016;59:798-802.
17. Adams C, Athanasoula E, Woojung L, Nargiza M, Vlahovic TC. Environmental and genetic factors on the development of onychomycosis. J Fungi. 2015;1:211-6.
18. Gupta Aditya K, Versteeg SG, Shear NH, Piguet VT, Tosti A, Piraccini BM, et al. A practical guide to curing onychomycosis: how to maximize cure at the patient, organism, treatment, and environmental level. Am J Clin Dermatol. 2019;20:123-33.
19. Dhib I, Fathallah A, Yaacoub A, Zemni R, Gaha R, Said M. Clinical and mycological features of onychomycosis in central Tunisia: a 22 years retrospective study (1986-2007). Mycoses. 2013;56:273-80.
20. Cozzani E, Agnoletti AF, Speziari S, Shiavetti I, Zotti M, Persi A, et al. Epidemiological study of onychomycosis in older adults with onychodystrophy. Geriar Geront Int. 2016;16:486-91.
21. Sakkas H, Kittas C, Kapsini G, Priavili E, Kallinteri A, Bassukas I, et al. Onychomycosis in Northwestern Greece over a 7-year Period. Pathogens. 2020;9:851.
22. Bahtou W, Hal F. Caractéristiques épidémio-cliniques des onychomycoses: série de 1926 cas. Ann Dermatol Venereol. 2019;146:269-70.
23. Konate A, Yavo W, Kassi KF, Djohan V, Angora KE, Bosson-Vanga H, et al. Profil mycologique des onychomycoses à Abidjan (Côte d'Ivoire). J Mycol Med. 2014;24:205-10.
24. Zukervar P, Dabin G, Secchi T, Petiot-Roland A. Etude des onychomycoses en médecine de ville dans la région Lyonnaise. J Mycol Med. 2011;2:118-22.
25. Aghamirian R, Ghiasian S. Onychomycosis in Iran: Epidemiology, causative agents and clinical features. J Med Mycol. 2009;51:23-9.
26. Fekhih N, Belghith I, Trabelsi S, Shiri-Aounallal KS, Fazaa B. Epidemiological and mycological study of foot mycosis in Tunisia. Actas Dermos. 2012;103:520-4.

Copyright by Abla Sefako Akakpo, et al. This is an open-access article distributed under the terms of the Creative Commons Attribution License, which permits unrestricted use, distribution, and reproduction in any medium, provided the original author and source are credited.

Source of Support: This article has no funding source.

Conflict of Interest: The authors have no conflict of interest to declare.

Case Report

Knowledge, attitudes and practices of non-dermatologist health care personnel regarding scabies in Lomé (Togo)

Julienne Noude Teclessou, Pissohou Esolim Lowa, Koussake Kombate, Abla Séfako Akakpo, Bayaki Saka, Palokinam Pitche

[1]Department of Dermatology, CHU Lome. Faculty of Health Sciences University of Lomé, Togo, [2]Department of Dermatology, CHU Sylvanus Olympio. Faculty of Health Sciences University of Lome, Togo

Corresponding author: Julienne Noude Teclessou, MD, E-mail: tjulie06@yahoo.fr

ABSTRACT

Background: The aim of this study was to document the knowledge, attitudes and practices of non-dermatologist health care workers on scabies. **Method:** We conducted a cross-sectional study among non-dermatologist health workers in public and private health facilities in the city of Lomé. **Result:** Of the 163 health workers included, 90.8% had a good knowledge of the definition of scabies; and the contributing factors (lack of hygiene, promiscuity) were known by 64.4% of the respondents. Pruritus was known as a major functional sign (92.6%) and the most cited sites of scabies lesions were the interdigital spaces (76.7%) and the buttocks (62.0%). In addition, 83.4% had already diagnosed and managed a case of scabies at least once. Topical scabicides were the most prescribed (86.5%), followed by antihistamines (54.6%); and 39.6% of respondents did not treat the patient's environment. **Conclusion:** The knowledge, attitudes and practices of non-dermatologist health care personnel on scabies are low. It is important to organize continuing medical education to bring them up to speed.

Key words: knowledge, attitudes, practices, non-dermatologist health care personnel, scabies

How to cite this article: Teclessou JN, Lowa PE, Kombate K, Akakpo AS, Saka B, Pitche P. Knowledge, attitudes and practices of non-dermatologist health care personnel regarding scabies in Lomé (Togo). Our Dermatol Online. 2023;14(Supp. 1):6-10.

Submission: 25.10.2022; **Acceptance:** 02.01.2023

DOI: 10.7241/ourd.2023s1.2

Case Report

Connaissances attitudes et pratiques du personnel soignant non dermatologue face à la gale à Lomé (Togo)

Julienne Noude Teclessou, Pissohou Esolim Lowa, Koussake Kombate, Abla Séfako Akakpo, Bayaki Saka, Palokinam Pitche

[1]Department of Dermatology, CHU Lome. Faculty of Health Sciences University of Lomé, Togo, [2]Department of Dermatology, CHU Sylvanus Olympio. Faculty of Health Sciences University of Lome, Togo

Corresponding author: Julienne Noude Teclessou, MD, E-mail: tjulie06@yahoo.fr

RÉSUMÉ

Introduction: Le but de cette étude était de documenter les connaissances, attitudes et pratiques du personnel soignant non-dermatologue sur la gale. **Méthode:** Nous avons réalisé une étude transversale près des agents de santé non dermatologues des structures de soins publics et privées de la ville de Lomé. **Résultats:** Sur les 163 agents de santé inclus, 90,8% avaient une bonne connaissance de la définition de la gale; et les facteurs favorisants (manque d'hygiène, promiscuité) étaient connus par 64,4% des enquêtés. Le prurit était connu comme signe fonctionnel majeur (92,6%) et les sièges des lésions de la gale les plus cités étaient les espaces interdigitaux (76,7%) et les fesses (62,0%). Par ailleurs, 83,44% avaient déjà diagnostiqué et pris en charge au moins une fois un cas de gale. Les scabicides topiques étaient les plus prescrits (86,5%) suivis des antihistaminiques (54,6%); et 39,6% des enquêtés ne traitaient pas l'entourage du patient. **Conclusion:** Les connaissances, attitudes et pratiques des personnels soignants non dermatologue sur la gale sont faibles. Il importe d'organiser des formations médicales continues pour leur mise à niveau.

Mots clés: connaissances, attitudes, pratiques, personnels soignant non dermatologue, gale

INTRODUCTION

La gale ou scabiose est une ectoparasitose contagieuse, considérée comme une maladie tropicale négligée (MTN) [1,2]. Elle représente la première parasitose cutanée vue en consultation dermatologique en Afrique subsaharienne [3-6]. La gale est considérée comme une dermatose commune qui peut être diagnostiquée et prise en charge tant par le dermatologue que par les médecins généraliste. Au Togo, les unités de soins primaires et secondaires sont les plus fréquentées par la population et les consultations dans ces centres sont assurées par des médecins généralistes ou par des assistants médicaux. La prise en charge des dermatoses courantes dont la gale par ce personnel soignant non dermatologue est également justifiée par le faible nombre de dermatologue dans le pays.

Le but de cette étude était de documenter les connaissances, attitudes et pratiques du personnel soignant non-dermatologue face aux cas de gale.

MATERIALS AND METHODS

Il s'agit d'une étude prospective descriptive menée pendant une période de 3 mois (du 1er avril au 1er juillet 2021) dans les structures de soins de santé primaires et secondaires, publiques et privées ne disposant pas de dermatologue de la région sanitaire de Lomé (capitale du pays). Au Togo, le système de soins est organisé en trois niveaux: primaire (Unités de Soins Périphériques, Centres médicaux Sociaux, des Centres Médicaux des Armées,…) secondaire (Centres Hospitaliers Régionaux), tertiaire (centre hospitaliers universitaires). L'échantillonnage était exhaustif incluant dans chacune des structures de

How to cite this article: Teclessou JN, Lowa PE, Kombate K, Akakpo AS, Saka B, Pitche P. Knowledge, attitudes and practices of non-dermatologist health care personnel regarding scabies in Lomé (Togo). Our Dermatol Online. 2023;14(Supp. 1):6-10.

Submission: 25.10.2022; **Acceptance:** 02.01.2023

DOI: 10.7241/ourd.2023s1.2

santé sélectionnées, les personnels soignant chargés de la consultation de médecine générale (médecin généraliste, assistant médicaux) et exerçant depuis au moins 3 mois. Les assistants médicaux sont des personnels médicaux intermédiaires formés sur 3 ans pour pallier le manque de médecins. Les données sur la connaissance de la gale (définition, comorbidités, caractéristiques du prurit, aspects cliniques et sièges des lésions); attitudes et pratiques face aux cas de gale (cas diagnostiqué, traitement proposé, conseils). L'analyse statistique s'est faite avec le logiciel EPI Data 3.1. Chaque rubrique (connaissances-attitudes-pratiques) était considérée mauvaise, insuffisante ou faible, moyenne ou bonne s'il y avait respectivement moins de 50%, entre 50% à 65%, entre 65% à 85% et plus de 85% de bonnes réponses.

Ethics Statement

Le consentement éclairé des participants a été obtenu

RESULTS

Cent soixante-trois personnels soignant exerçant dans 47 structures de soins (dont 36 structures publiques) ont été inclus. Cent vingt (73,6%) exerçaient dans les structures publiques et 74 (45,40%) étaient des médecins généralistes.

Les connaissances sur la gale

La gale était définie comme une maladie parasitaire due au *Sarcoptes Scabiei* par 148 (90,8%) enquêtés (tableau I). Les facteurs de risque les plus cités étaient le manque d'hygiène 143 (87,7%), la promiscuité 139 (85,3%) ou encore la pauvreté 117 (71,8%). Treize enquêtés, (essentiellement des assistants médicaux: 12/13; 92,3%) (p = 0,01) avaient cité la multiplicité des partenaires sexuels comme facteurs de risque de gale. Selon 50 (30,7%) enquêtés, la gale est une affection qui n'existe qu'en Afrique.

La majorité 151 (92,6%) enquêtés avaient cité le prurit comme signe majeur de la gale. Ce prurit était à recrudescence nocturne selon 85 (52,2%) enquêtés dont principalement des médecins (47/85). La bonne connaissance des caractéristiques du prurit au cours de la gale était plus en faveur des médecins (p = 0,02). Seuls 91 (55,8%) des enquêtés avaient cité la présence d'éruptions papulo-vésiculeuses comme lésions élémentaires observés au cours de la gale. Les espaces interdigitaux (125 soit 76,7%) et les fesses (101 soit 62,0%) étaient les localisations des lésions les plus cités. Par ailleurs 78 (47,8) enquêtés avaient cité l'atteinte des organes génitaux externes chez l'homme et 55 (33,7%) l'atteinte des mamelons chez la femme.

Tableau I: Connaissances, attitudes et pratiques des personnels de santé non dermatologues sur la gale

	Bonnes réponses	Mauvaises réponses	Appréciation
Connaissances (n=163)			
Définition et cause de la gale	148 (90,8)	15(9,2)	Bonne
Facteurs favorisant la gale (promuscuité, pauvreté,)	88 (64,4)	48 (35,6)	Insuffisante
Répartition géographique de la gale	99 (60,7)	64 (39,3)	Insuffisante
Lésions élémentaires de la gale	112(68,6)	51 (31,4)	Moyenne
Caractéristiques du prurit	85 (52,2)	8 (48,8)	Insuffisante
Sièges classiques de la gale	72 (43,9)	91 (56,1)	Mauvaise
Récapitulatif des Connaissances	103 (63,4)	60 (36,6)	Insuffisantes
Attitudes (n=163)			
Prise en charge dans leurs centres	150 (92,0)	13 (8,0)	Bonne
Evolution sous traitement	136 (83,4)	27 (16,6)	Bonne
Recommandations en cas de gale	29(17,8)	134 (82,2)	Mauvaise
Récapitulatif des attitudes	105 (64,4)	58 (35,6)	Insuffisantes
Pratiques (n=125)			
Prescription de scabicides topiques	108 (86,5)	(17) 13,5	Bonne
Désinfection des linges et literies	103 (82,2)	22 (17,8)	Moyenne
Traitement du patient	115 (92,0)	10 (8,0)	Bonne
Traitement de l'entourage se grattant	87 (69,9)	38 (30,1)	Moyenne
Traitement de l'entourage ne se grattant pas	45 (35,6)	81 (64,4)	Insuffisante
Traitement de (s) partenaire (s) sexuel (s)	35 (28,3)	90 (71,7)	Mauvaise
Conduite en cas de récidive			
Reconduire le traitement	73 (58,3)	52 (41,7)	Insuffisante
Référer le patient	45 (35,6)	81 (64,4)	
Pratiques	76 (61,1)	49 (38,9)	Insuffisantes

Les connaissances globales des enquêtés sur la gale étaient faibles (63,4% de bonne réponses) (tableau I)

Attitudes et pratiques face aux cas de gale

Cent-trente-six (83,4%) enquêtés déclaraient avoir déjà rencontré un cas de gale au cours de leur exercice. Parmi ces 136 enquêtés ayant déjà reçu des cas de gale, 125 (92,0%) déclaraient prescrire un traitement. Le traitement prescrit par 86,5% des agents de santé était les scabicides topiques; 54,6% prescrivent un antihistaminique associé ou non aux scabicides et 79,7% prescrivaient des anti-acariens pour la désinfection des vêtements et literie. Seul les sujets

contacts et symptomatiques (présentant un prurit ou des lésions cutanées) étaient traités par 95 des 136 (69,9%) des enquêtés. En cas de contact sexuel contaminant, seul 28,2% des enquêtés traitait le/la partenaire sexuel. Aussi, en cas de gale diagnostiquée chez un patient, 72,4% des enquêtés proposent un arrêt de travail ou une éviction scolaire. En cas de persistance du prurit et/ou des lésions cutanées après le traitement, 90/136 (66,2%) enquêtés reconduisaient le même traitement et 58/136 (42,6%) référaient le malade à un dermatologue.

D'une façon générale, les attitudes et les pratiques des enquêtés face à la gale étaient insuffisantes (respectivement 64,4% et 61,1% de bonnes réponses).

DISCUSSION

Selon le score utilisé dans notre étude, les agents de santé enquêtés avaient des connaissances insuffisantes (63,4%) sur la gale. Le prurit étaient cité par 92,6% des enquêtés comme signe fonctionnel de la gale. La gale constitue une affection ou le prurit est constant bien que d'intensité variable d'un sujet à un autre. Dans une étude similaire en France ayant concerné les médecins généraliste, le prurit était évoqué par 100% des enquêtés [7].

Seuls 52,2% des enquêtés ont évoqué le caractère nocturne du prurit et 55,8% évoquaient la présence de lésions papulo-vésiculeuse au cours de la gale. Dans l'étude de Schmidt-guerre et al. [7], 21% du personnel médical ne connaissaient pas le caractère nocturne du prurit au cours de la gale et 33,74% ne connaissaient pas les lésions papulo-vésiculeuses.

Les sièges de prédilection des lésions de la gale étaient également peu connus par les enquêtés (47,8% citaient les organes génitaux externes de l'homme et 62,0% les fesses). La non connaissances des sièges spécifiques de la gale constituent une limite au diagnostic et à la prise en charge de l'affection.

Les scabicides et les antihistaminiques étaient les thérapeutiques les plus prescrites (respectivement 86,5% et 54,6% des enquêtés). Compte tenu du faible nombre de personnels de santé reconnaissant les lésions papulo-vésiculeuses de la gale d'une part (47,8%) et de ses sièges d'autre part (62,0% citant les fesses) nous pouvons conclure que le diagnostic et le traitement de la gale était basé essentiellement sur le prurit puisqu'il s'agissait du signe évoqué par la majorité de ses agents enquêtés (92,64%). Cependant le traitement des sujets contacts concernaient essentiellement ceux ayant des symptômes (69,9% des enquêtés). Ceci constitue une mauvaise pratique avec comme conséquence pour la population des risques de contamination de l'affection.

La difficulté manifeste du personnel de santé de notre étude face aux connaissances sur la gale pourrait être levée par l'application des méthodes de diagnostic simplifiées et normalisées de la gale sous forme de critères diagnostiques, élaborés sous forme d'algorithmes simples.

CONCLUSION

Nos résultats montrent la difficulté des praticiens non-dermatologues à diagnostiquer et à prendre en charge les cas de gale à Lomé. D'où la nécessité de formations continues, de mise en place d'algorithme simple de diagnostic et de prise en charge de l'affection.

ACKNOWLEDGEMENTS

Les auteurs remercient les responsables des structures sanitaires et les agents de santé ayant accepté de participer à l'étude

Déclaration des droits de l'homme et des animaux

Toutes les procédures étaient conformes aux normes éthiques du comité responsable de l'expérimentation humaine (institutionnel et national) et à la déclaration d'Helsinki de 1975, telle que révisé en 2008.

REFERENCES

1. Boateng A, the Ghana Southampton Scabies Research Partnership. Healthcare-seeking behaviour in reporting of scabies and skin infections in Ghana: A review of reported cases. Trans R Soc Trop Med Hyg. 2020;0:1–9
2. Thean LJ, Engelman D, Kaldor J, Steer AC. Scabies: new opportunities for management and population control. Pediatr Infect Dis J. 2019;38:211–3.
3. Pitché P, Tchamdja S, Amanga Y, Tchangai-Walla K. Pathologies dermatologiques en consultations hospitalières à Lomé (Togo). Nouv Dermatol. 1997;16:369–73.
4. Téclessou JN, Kombate K, Akakpo AS, Neth CP, Saka B, Mouhari-Toure A et al. Parasitoses cutanées en dermatologie à Lomé: étude de 1217 cas. Med Sant Trop. 2018;28:219-20.
5. Dione H, Diousse P, Lawson ATD, Bammo M, Ndiaye MD, Toure PS, et al. Scabies of the child: Epidemiological, clinical, therapeutic and evolutionary aspects in the service of Dermatology of the Regional Hospital of Thiès (Senegal): About 69 cases (2012-2017). Our Dermatol Online. 2020;11:135-9.
6. Koudoukpo C, Atadokpèdé F, Salissou L, Adégbidi H, Balloy BC, Akpadjan F, et al. [Mixed form of grave scabies on voluntary

cosmetic depigmation land: About a case at the Parakou (Benin) University Hospital Center (UHC).] Our Dermatol Online. 2017;8(Suppl. 1):32-5.

7. Schmidt-Guerre A, Aranda-Hulin B, Maumy-Bertrand M, Aubin F. Description des pratiques des médecins généralistes dans le diagnostic et la prise en charge de la gale commune. Ann Dermatol Venereol. 2018;145:89-94.

Copyright by Julienne Noude Teclessou, et al. This is an open-access article distributed under the terms of the Creative Commons Attribution License, which permits unrestricted use, distribution, and reproduction in any medium, provided the original author and source are credited.

Source of Support: This article has no funding source.

Conflict of Interest: The authors have no conflict of interest to declare.

Case Report

Rare case of bullous sweet syndrome induced by Iodinated contrast media

Cyrine Marmech[1], Fouzia Hali[1], Farida Marnissi[2], Ahlam Meftah[3], Houda Filali[3], Soumiya Chiheb[1]

[1]Service de Dermatologie CHU Ibn Rochd Casablanca, Morocco, [2]Service d'Anatomie Pathologique CHU Ibn Rochd Casablanca, Morocco, [3]Service de Pharmacologie FMPC Casablanca, Morocco

Corresponding author: Cyrine Marmech, MD, E-mail: Cyrine.marmech1992@gmail.com

ABSTRACT

To our knowledge, sweet bullous syndrome has been associated with contrast media only once in the literature, which makes our case very rare. Our patient developed, 48h after the realization of an injected scanner, a bullous eruption, cocardoides lesions and a fronto-malar erythema. The skin biopsy concluded to a bullous Sweet syndrome. The patient was treated with topical corticosteroids and the lesions disappeared after 7 days. Drug-induced sweet syndrome can mimic several other diagnoses. In our case, the malar erythema is reminiscent of lupus. Drug-induced sweet is a drug hypersensitivity reaction characterized by the following clinical signs: chronological development of a skin lesion following drug exposure, fever of 38.4°C, neutrophil infiltration in the dermis without vasculitis, and resolution of symptoms following steroid use, all of which were present in our case. We report a case of bullous sweet syndrome, an aggressive form which resolved with steroids.

Key words: Delayed hypersensitivity; Sweet; Bullous sweet variant; Iodinated contrast media

How to cite this article: Marmech C, Hali F, Marnissi F, Meftah A, Filali H, Chiheb S. Rare case of bullous sweet syndrome induced by Iodinated contrast media. Our Dermatol Online. 2023;14(Supp. 1):11-14.

Submission: 25.08.2022; **Acceptance:** 25.09.2022

DOI: 10.7241/ourd.2023s1.3

Case Report

Rare cas de syndrome de sweet bulleux induit par produit de contraste ionisé

Cyrine Marmech[1], Fouzia Hali[1], Farida Marnissi[2], Ahlam Meftah[3], Houda Filali[3], Soumiya Chiheb[1]

[1]Service de Dermatologie CHU Ibn Rochd Casablanca, Morocco, [2]Service d'Anatomie Pathologique CHU Ibn Rochd Casablanca, Morocco, [3]Service de Pharmacologie FMPC Casablanca, Morocco

Corresponding author: Cyrine Marmech, MD, E-mail: Cyrine.marmech1992@gmail.com

RÉSUMÉ

À notre connaissance le syndrome de sweet bulleux n'a été associée aux produits de contraste qu'une seule fois,ce qui rend notre cas rare. Notre patiente a développé,48h après la réalisation d'un scanner injecté, une éruption bulleuse, cocardoides et un érythème fronto-malaire. La biopsie cutanée a conclu à un syndrome de Sweet bulleux. La patiente a été traitée par corticostéroïdes topiques et les lésions ont disparu après 7 jours. Le syndrome de sweet induit par les médicaments peut mimer plusieurs autres diagnostics. Dans notre cas, l'érythème malaire rappelle le lupus. Le sweet médicamenteux est une réaction d'hypersensibilité médicamenteuse retardée caractérisée par les signes cliniques suivants: développement chronologique d'une lésion cutanée suite à l'exposition au médicament, fièvre de 38,4°C,infiltration de neutrophiles dans le derme sans vascularite et résolution des symptômes suite à l'utilisation de stéroïdes, qui étaient tous présents dans notre cas. Nous rapportons un cas de SS bulleux, une forme agressive de SS, qui s'est résolu avec l'utilisation de stéroïdes.

Mots clés: Hypersensibilité retardée; Sweet; Sweet bulleux; Produits de contraste iodé

INTRODUCTION

Les produits de contraste iodés (PDC) sont un outil essentiel en imagerie moderne. Les réactions d'hypersensibilité dues aux PDC sont bien connues des cliniciens, mais le syndrome de Sweet (SS) est peu connu. Nous rapportons un cas de variante bulleuse du SS chez une patiente induit par PDC.

OBSERVATION

Une patiente de 49 ans a réalisé un scanner abdominal pour des douleurs abdominales aiguës. Le scanner a été fait avec injection de PDC (*ultravist 300*). La patiente a développé des vésicules dans les 48 heures suivantes, initialement au site d'injection, suivies de prurit et de fièvre à 38. L'examen physique a montré de multiples lésions bulleuses tendues de 2 cm reposant sur une plaque infiltrée violacée avec des lésions pseudococardoides des deux avant-bras, ainsi qu'une lésion en cocarde palmaire (Figs. 1a et 1b) et un érythème du front et des joues (Fig. 2). Aucune autre lésion ou éruption cutanée n'était présente sur la peau ou les muqueuses. Le bilan biologique n'était pas significatif et l'évaluation immunologique était négative. La biopsie cutanée a montré un infiltrat interstitiel composé de neutrophiles en leucocytoclasie, lymphocytes et histiocytes avec dégénérescence fibrinoïde du collagène sans signes évidents de vascularite. Aucune nécrose des kératinocytes n'a été observée. L'histologie a conclu à un syndrome de Sweet bulleux. Le patient a été traité avec des corticostéroïdes

How to cite this article: Marmech C, Hali F, Marnissi F, Meftah A, Filali H, Chiheb S. Rare cas de syndrome de sweet bulleux induit par produit de contraste ionisé. Our Dermatol Online. 2023;14(Supp. 1):11-14.

Submission: 25.08.2022; **Acceptance:** 25.09.2022

DOI: 10.7241/ourd.2023s1.3

Figure 1: a and b Lésions bulleuses et pseudo-corcardoides des avants bras et mains.

Figure 2 : Erythème du front et des joues.

topiques et les lésions ont disparu après 7 jours (Figs. 3a – 3c).

DISCUSSION

Le syndrome de Sweet est une dermatose neutrophile classée selon l'étiologie en SS classique, SS associé à une tumeur maligne ou SS médicamenteux [1]. Il est rarement identifié comme un effet indésirable du PDC [2,3].La variante bulleuse est un type agressif de SS principalement déclenché par de fortes cytokines inflammatoires circulatoires. A notre connaissance, ce variant particulier n'a été associé à un produit de contraste iodé qu'une seule fois dans la littérature [4], ce qui rend notre cas très rare. Cette entité se présente comme une éruption bulleuse hémorragique et montre des infiltrats neutrophiles denses dans le derme avec une ségrégation focale de la jonction dermo-épidermique due à des dommages inflammatoires [4]. Notre cas est unique dans la mesure ou le patient présentait également des lésions pseudo-cocardoides, qui n'étaient pas décrites auparavant. Le SS d'origine médicamenteuse peut imiter plusieurs autres diagnostics, notamment la cellulite, la vascularite et d'autres maladies systémiques [5]. Dans notre cas, l'érythème malaire rappelle celui du lupus. La physiopathologie du SS est celle de l'hypersensibilité retardée, qui se développe dans les heures suivant l' administration du PDC [2]. Le SS d'origine médicamenteuse se caractérise par les signes cliniques suivants: développement chronologique d›une lésion cutanée douloureuse suite à l›exposition au médicament, fièvre de 38,4 °C, infiltration dense de neutrophiles dans le derme sans vascularite et résolution des

Figure 3 : (a-c) Rémission des lesions.

symptômes suite à l›utilisation de stéroïdes [6], qui étaient tous présents dans notre cas.

CONCLUSION

Les réactions retardées aux PDC peuvent être sous-diagnostiquées en particulier chez les patients polymédiqués. Nous rapportons un cas de SS bulleux, une forme agressive de SS, qui s'est résolu avec l'utilisation de stéroïdes.

Consent

The examination of the patient was conducted according to the principles of the Declaration of Helsinki.

The authors certify that they have obtained all appropriate patient consent forms, in which the patients gave their consent for images and other clinical information to be included in the journal. The patients understand that their names and initials will not be published and due effort will be made to conceal their identity, but that anonymity cannot be guaranteed.

RÉFÉRENCES

1. Villarreal-Villarreal J. Ocampo-Candiani A. Villarreal-Martíne. Sweet syndrome: a review and update. Actas Dermosifiliogr. 2016;107: 369-78.
2. Alper Y, Sprecher E, Bergman R, Birnbaum RF. Sweet's syndrome-like neutrophilic dermatosis resulting from exposure to a radiocontrast agent. J Am Acad Dermatol. 2008;58:488-9.
3. Fok JS, Ramachandran T, Berce M, Smith WB. Radiocontrast-induced iodide sialadenopathy and neutrophilic dermatosis. Ann Allergy Asthma Immunol. 2014;112:267-8.
4. Bhat AG, Siddappa Malleshappa SK, Pasupula DK, Duke W, Shaaban R. bullous variant of Sweet's syndrome as a consequence of radioiodine contrast exposure. Cureus. 2018;10:e3490.
5. Cohen PR, Kurzrock R. Sweet's syndrome revisited: a review of disease concept. Int J Dermatol. 2003;42:761-78.
6. Thompson DF, Montarella KE. Drug-induced Sweet's syndrome. Ann Pharmacother. 2007;41:802–11.

Copyright by Cyrine Marmech, et al. This is an open-access article distributed under the terms of the Creative Commons Attribution License, which permits unrestricted use, distribution, and reproduction in any medium, provided the original author and source are credited.
Source of Support: This article has no funding source,
Conflict of Interest: The authors have no conflict of interest to declare.

Case Report

Giant cavernous hemangioma in an adults leg mimicking a melanoma

Cyrine Marmech, Fouzia Hali, Farida Marnissi, Soumiya Chiheb

[1]Department of Dermatology and Venereology, CHU Ibn Rochd, Hassan II University, Casablanca, Morocco, [2]Department of Pathological Anatomy CHU Casablanca Morocco

Corresponding author: Cyrine Marmech, MD, E-mail: Cyrine.marmech1992@gmail.com

ABSTRACT

Hemangioma can be misdiagnosed. In our case the lesion was suggestive of a melanoma of the leg in a young patient. Indeed, the location of hemangioma in the limb is extremely rare and the and the literature most often reports the location of the upper limb. The largest hemangioma described was 10 cm in diameter In our patient, the size was 5.5x5 cm which makes our case interesting. In our case, the appearance, location and evolutionary history of the lesion were mistaken for a melanoma. Cavernous hemangioma is a rare, malformation that is difficult to diagnose. It is most of deep localization, namely the nervous system, the bone and the muscle. We report a case of a giant hemangioma of the leg mimicking a melanoma.

Key words: Cavernous hemangioma; Giant hemangioma; Limb hemangioma

How to cite this article: Marmech C, Hali F, Marnissi F, Chiheb S. Giant cavernous hemangioma in an adults leg mimicking a melanoma. Our Dermatol Online. 2023;14(Supp. 1):15-17.

Submission: 16.11.2022; **Acceptance:** 02.01.2023

DOI: 10.7241/ourd.2023s1.4

Case Report

Hémangiome caverneux géant de la jambe chez une adulte mimant un mélanome

Cyrine Marmech, Fouzia Hali, Farida Marnissi, Soumiya Chiheb

[1]Department of Dermatology and Venereology, CHU Ibn Rochd, Hassan II University, Casablanca, Morocco, [2]Department of Pathological Anatomy CHU Casablanca Morocco

Corresponding author: Cyrine Marmech, MD, E-mail: Cyrine.marmech1992@gmail.com

RÉSUMÉ

L'hémangiome peut être mal diagnostiqué. Dans notre cas la lésion était évocatrice d'un mélanome de la jambe chez un patient jeune. En effet, la localisation de l'hémangiome au niveau des membres est extrêmement rare et la littérature rapporte le plus souvent la localisation du membre supérieur. Le plus grand hémangiome décrit mesurait 10 cm de diamètre. Chez notre patient, la taille était de 5,5x5 cm ce qui rend notre cas intéressant. Dans notre cas, l'aspect, la localisation et l'histoire évolutive de la lésion ont fait penser à un mélanome. L'hémangiome caverneux est une malformation rare, difficile à diagnostiquer, le plus souvent de localisation profonde à savoir le système nerveux, l'os et le muscle. Nous rapportons un cas d'hémangiome géant de la jambe mimant un mélanome.

Mots clés: Hémangiome caverneux; Hémangiome géant; Hémangiome des membres

INTRODUCTION

L'hémangiome caverneux est une malformation vasculaire veineuse congénitale, due à une perturbation innée de la morphogenèse vasculaire pouvant se développer dans toutes les parties du corps. Ses principales localisations restent la colonne vertébrale et le crâne. Plus rarement il peut être observé dans les côtes ou les os longs [1,2]. De façon plus exceptionnelle il peut avoir une localisation cutanée. Nous rapportons un cas d'hémangiome caverneux géant de la jambe chez une adulte mimant un mélanome.

OBSERVATION

Une patiente de 27 ans a consulté pour un nodule de la jambe se développant depuis 3 ans. Il s'agissait au départ d'une lésion décrite comme naevique, devenue noirâtre en augmentant progressivement de taille, faisant suspecter un mélanome. L'examen clinique a révélé une masse pédiculée ulcéro-bourgeonnante de 5 x 5,5 cm et d'une hauteur de 5 cm (Fig. 1a et 1b). La tomographie thoraco abdomino pelvienne a révélé un hémangiome hépatique à cheval sur les segments VI et VII (Fig. 2). Le diagnostic de mélanome a été suspecté. L'examen anatomopathologique après résection complète a révélé une ulcération épidermique, une prolifération tumorale vasculaire dans le derme faite de cavité vasculaire congestive avec du matériel éosinophile, des cellules endothéliales squameuses et un stoma inflammatoire. L'immuno-histochimie montre des vaisseaux exprimant le CD34 et le LMA (Fig. 3a et 3b). Le LMA montre une myofibroblastite négative pour le CD34. La pièce réséquée pèse 77g. Les suites postopératoires étaient simples.

DISCUSSION

Les hémangiomes caverneux sont les plus courants et représentent jusqu'à 50 % de tous les hémangiomes. Ils consistent en des vaisseaux dilatés bordés par une seule couche de cellules endothéliales entourées

How to cite this article: Marmech C, Hali F, Marnissi F, Chiheb S. Hémangiome caverneux géant de la jambe chez une adulte mimant un mélanome. Our Dermatol Online. 2023;14(Supp. 1):15-17.

Submission: 16.11.2022; **Acceptance:** 02.01.2023

DOI: 10.7241/ourd.2023s1.4

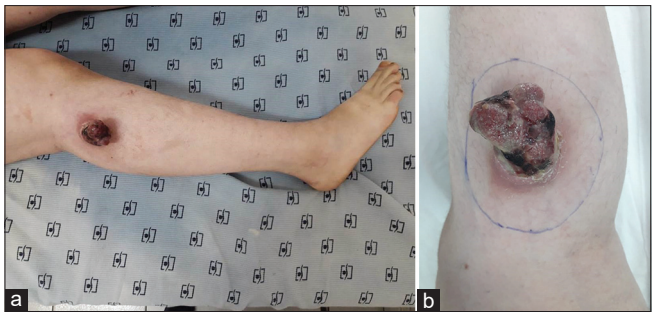

Figure 1: (a-b) Nodule ulcérobourgeonnant de la jambe [Ulcerating nodule of the leg].

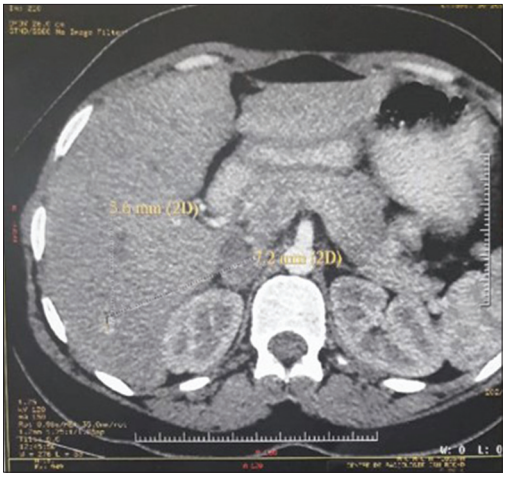

Figure 2: Hémangiome hépatique [Hepatic hemangioma].

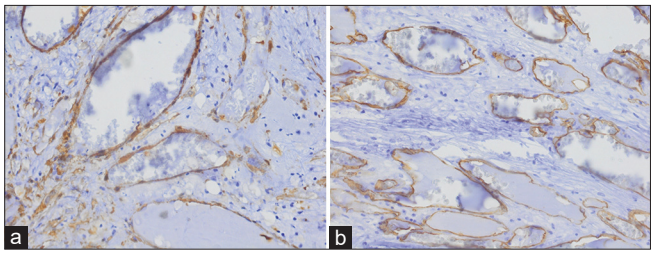

Figure 3: (a) AML x 40 [MLA x 40] (b) CD 34 x 40 [CD 34 x 40].

d'une couche stromale fibreuse [3]. La plupart des hémangiomes caverneux sont de localisation profonde touchant le système nerveux,l'orbite, l'os et le muscle. L'hémangiome peut être faussement diagnostiqué. Dans notre cas la lésion évoque un mélanome de la jambe chez une jeune patiente. En effet, la localisation de l'hémangiome au niveau de la jambe est extrêmement rare et les écrits rapportent le plus souvent la localisation du membre supérieur. L'hémangiome caverneux géant est une forme atypique d'hémangiome caractérisée par une grande taille, dépassant 5cm [4]. Le plus grand hémangiome décrit de la main avait un diamètre de 10 cm [5]. Chez notre patient, la taille était de 5,5x5 cm ce qui rend notre cas intéressant. La coexistence d'un Hémangiome géant caverneux et d'une hemangiomatose hépatique diffuse n›est pas rare [6]. Notre patiente avait un hémangiome hépatique associé.

CONCLUSION

L'hémangiome n'est pas une néoplasie, mais plutôt une malformation veineuse congénitale. Son diagnostic reste un défi sur le plan clinique, d'où l intérêt de la confrontation clinico-anatomopathologique. Dans notre cas, l'aspect, la localisation et l'histoire évolutive de la lésion ont été confondu avec un mélanome.

Consent

The examination of the patient was conducted according to the principles of the Declaration of Helsinki.

The authors certify that they have obtained all appropriate patient consent forms, in which the patients gave their consent for images and other clinical information to be included in the journal. The patients understand that their names and initials will not be published and due effort will be made to conceal their identity, but that anonymity cannot be guaranteed.

RÉFÉRENCES

1. Ching BC, Wong JSL, Tan MH, Jara-Iazaro AR. The many faces of intraosseous haemangioma: a diagnostic headache. Singap Med J. 2009;50:195–8.
2. Nakamura H, Kawasaki N, Taguchi M, Kitamura H. Cavernous hemangioma of the rib diagnosed preoperatively by percutaneous needle biopsy. Gen Thorac Cardiovasc Surg. 2007;55:134–7.
3. Huang H,Ning C, Pan Y. Giant cavernous hemangioma of the eleventh rib. J Cardiothorac Surg. 2019;14:95.
4. Chalh O, Billah NM, Nassar I. Diffuse hepatic hemangiomatosis with giant cavernous hemangioma in an adult. J Belg Soc Radiol. 2022;106:17.
5. de FigueiredoI GCAL, de FigueiredoII JCA, Guarín FigueroaIII GE, de FreitasIV AG. Giant Hemangioma of the Hand in a Child - Case Report. Braz J Plast Surg Case Rep. 2000;3:1-3.
6. Jhaveri KS, Vlachou PA, Guindi M, Fischer S, Khalili K, Cleary SP, et al. Association of hepatic hemangiomatosis with giant cavernous hemangioma in the adult population: prevalence, imaging appearance, and relevance. AJR Am J Roentgenol. 2011;196:809-15.

Copyright by Cyrine Marmech, et al. This is an open-access article distributed under the terms of the Creative Commons Attribution License, which permits unrestricted use, distribution, and reproduction in any medium, provided the original author and source are credited.

Source of Support: This article has no funding source.

Conflict of Interest: The authors have no conflict of interest to declare.

Case Report

Mixed cystic lymphatic malformations

Noura Walid[1], Fatima Zahra El Fatoiki[1], Soumiya Chiheb[1]

Department of Dermatology and Venereology, CHU Ibn Rochd, Hassan II University, Casablanca, Morocco

Corresponding author: Noura Walid, MD, E-mail: walidnoura94@gmail.com

ABSTRACT

Introduction: Cystic lymphatic malformations (CLM) are rare benign, slow-flowing congenital malformations composed of abnormal cystic dilatations. They can be microcystic, macrocystic or very rarely mixed. We describe a rare case of mixed CLM in a 12-year-old female patient.

Observation: A 13-year-old girl, from a consanguineous marriage, who presented to our structure for a swelling of the right forearm which appeared 3 weeks previously and which was progressively increasing in size. Examination found a soft, depressible and painful subcutaneous mass in the right forearm associated with vesicular hemorrhagic lesions grouped into plaques in the ipsilateral arm initially treated as shingles without improvement. Diagnosis of mixed CLK was made clinically and confirmed on imaging. Therapeutic abstention was recommended with monitoring and local treatment.

Discussion: The originality of our observation lies in the association of micro and macrocystic CLM, the late appearance of the lymphatic malformation, and clinical presentation of lymphangiectasias confused with shingles.

Key words: Mixed lymphatic malformations, MLK, Vascular malformations

How to cite this article: Walid N, El Fatoiki FZ, Chiheb S. Mixed cystic lymphatic malformations. Our Dermatol Online. 2023;14(Supp. 1):18-21.

Submission: 11.01.2023; **Acceptance:** 24.02.2023

DOI: 10.7241/ourd.2023s1.5

Case Report

Les malformations lymphatiques kystiques mixte

Noura Walid[1], Fatima Zahra El Fatoiki[1], Soumiya Chiheb[1]

Department of Dermatology and Venereology, CHU Ibn Rochd, Hassan II University, Casablanca, Morocco

Corresponding author: Noura Walid, MD, E-mail: walidnoura94@gmail.com

RÉSUMÉ

Introduction: Les malformations lymphatiques kystiques (MLK) sont des malformations congénitales bénignes rares, à flux lent, composées de dilatations kystiques anormales (1). Elles peuvent être microkystiques, makrokystiques ou très rarement mixtes. Nous présentons un cas rare de MLK mixte chez une patiente de 12 ans.

Observation: Une fille de 13 ans, issue d'un mariage consanguin, qui s'est présentée à note structure pour une tuméfaction de l'avant-bras droit apparue 3 semaines auparavant et augmentant progressivement de taille. L'examen retrouve une masse sous cutanée molle dépressible et douloureuse au niveau de l'avant-bras droit associé à des lésions vésiculeuses hémorragiques regroupées en plaques au niveau du bras homolatéral traité initialement comme zona sans amélioration. Le diagnostic de MLK mixte a été posé cliniquement et confirmé à l'imagerie. Une abstention thérapeutique a été préconisée avec surveillance et soins locaux

Discussion: L'originalité de notre observation réside dans l'association des 2 types micro et macrokystique, l'apparition tardive de la malformation lymphatique, et la disposition trompeuse des lymphangiectasies confondue avec un zona.

Mots clés: Malformations lymphatiques mixtes, MLK, Malformations vasculaires

INTRODUCTION

Les malformations lymphatiques kystiques font parties des malformations vasculaires à faible débit qui sont secondaires au trouble de la circulation lymphatique. Elles surviennent dans une sur 2 000 à 4 000 naissances vivantes [1] et classées en MLK macrokystique (diamètre > 1 cm), microkystique (diamètre <1 cm), ou mixte.

Les MLK sont bénignes et apparaissent généralement à la naissance ou dans les premières années de vie. Elles peuvent apparaitre dans tout le corps, en particulier dans les zones riches en lymphatique telles que les localisations cervicales et axillaires. Les options de traitement varient en fonction de la taille des kystes et de leur emplacement. Les options de prise en charge comprennent l'observation, la pharmacothérapie, la sclérothérapie et les interventions chirurgicales.

Nous rapportons une observation très rare d'une MLK mixte apparue tardivement chez une fille de 13 ans.

CASE REPORT

Il s'agissait d'une fille, issue d'un mariage consanguin, ayant un bon développement psychomoteur, qui s'est présentée à notre consultation pour une tuméfaction de l'avant-bras droit évoluant depuis 3 semaines en augmentant progressivement de taille associé à une éruption vésiculeuse au niveau du bras homolatéral traitée comme zona à plusieurs reprises sans disparition. L'examen clinique objectivait une masse sous cutanée de 2.5 cm de grand axe mobile indolore molle à la palpation avec une peau en regard cyanotique au niveau de la face antérieure de l'avant-bras droit (Fig. 1a), associé à un placard de lésions vésiculeuses à contenu translucide par endroit et hémorragique par d'autres, siégeant au niveau de la face postéro-interne du bras homolatéral et du dos (Fig. 1b et 1c. L'examen dermoscopique des lésions vésiculeuses objectivait des lacunes rouges violacées séparés par des septums pales, faisant évoquer des lymphangiectasies. L'échographie de la lésion nodulaire de l'avant-bras mettait en évidence de multiple formations kystiques à contenu anéchogène en sous cutanée sus aponévrotique avec au

How to cite this article: Walid N, El Fatoiki FZ, Chiheb S. Les malformations lymphatiques kystiques mixte. Our Dermatol Online. 2023;14(Supp. 1):18-21.

Submission: 11.01.2023; **Acceptance:** 24.02.2023

DOI: 10.7241/ourd.2023s1.5

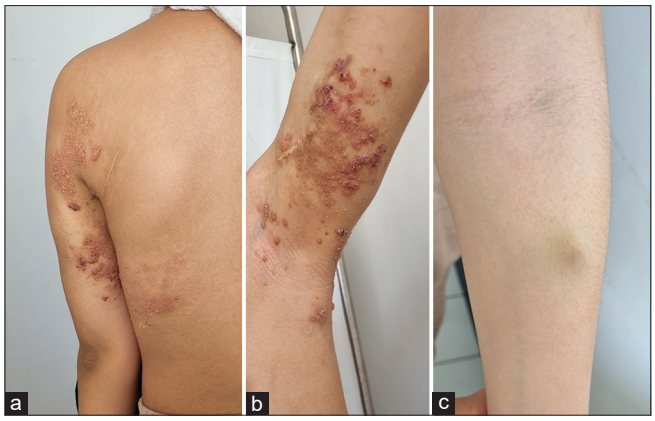

Figure 1: (a) La MLK macrokystique à surface cyanotique sur la face antérieure de l'avant bras. (b-c) Les lésions vésiculeuses de MLK macrokystique disposées en placard sur la face postéro-interne du bras droit bras.

Dopler un flux lent. Le diagnostic de MLK mixte a été retenu. Une abstention thérapeutique a été préconisée avec surveillance régulière et programmation d'une éventuelle sclérothérapie en cas de persistance ou aggravation du la lésion macrokystique.

L'évolution fut marquée par une régression progressive de la lésion makrokystique de l'avant-bras avec état stationnaire des lymphangiectasies sans poussées inflammatoire ni lymphorée.

DISCUSSION

Notre observation est originale par la présentation rare d'une malformation lymphatique mixte, microkystique et macrokystique chez une même patiente, ainsi que l'âge d'installation relativement tardif (12 ans). Dans la littérature, les MLK sont présentes à la naissance dans 30 à 50% des cas et sont découvertes dans 90 % des cas avant la fin de la 2ème année [2].

La présentation clinique était typique chez notre patiente, confirmée par le bilan radiologique; L'échographie et l'IRM sont les 2 examens d'imagerie indiqués pour confirmer le diagnostic et pour le bilan d'extension d'une malformation lymphatique kystique.

Chez notre malade, La disposition des lymphangiectasies en placard systématisé a été confondue avec un placard métamérique d'un zona. Dans la littérature, les formes microkystiques sont confondues habituellement avec des angiokératomes, des botryomycomes, des molluscum contagiosum ou des condylomes [3]. Le rôle ici de la dermoscopie était majeur dans le diagnostic des malformations lymphatiques microkystiques, ainsi différentes études ont décrit les résultats dermoscopiques dans ces malformations vasculaires, en particulier la couleur variable (foncée, jaunâtre, blanchâtre ou multiples couleurs),la présence des lacunes est très caractéristique, suivie par des structures vasculaires, des lignes blanches, le signe 'hypopyon' ou lacunes bicolores (des lacunes remplies à moitié de sang ressemblant à l'hypopyon dans l'œil) et des septums [4].

Certaines MLK n'entraînent aucun symptôme clinique et seulement une déformation minime, auquel cas une abstention thérapeutique, avec proposition de suivi, peut constituer la prise en charge la plus appropriée; c'est l'attitude thérapeutique adoptée chez notre patiente. Dans certains cas, les malformations lymphatiques kystiques sont symptomatiques et sévères, tout dépend de la localisation et la taille des lésions, nécessitant ainsi une thérapie spécifique.

En cas de nécessité de traitement, les options comportent: les gestes de radiologie interventionnelle, les traitements physiques, la chirurgie de résection complète ou partielle, la physiothérapie et certains médicaments [5]. Les différentes options peuvent être successives ou concomitantes, et les décisions doivent se faire en concertation pluridisciplinaire, sauf pour les formes minimes.

Les malformations lymphatiques kystiques sont des lésions bénignes et ne possédant aucun risque de transformation maligne. Cependant la surveillance régulière des malades est nécessaire pour dépister une éventuelle complication ou aggravation. Notre patiente a bien évolué sous surveillance seule, avec une régression spontanée modérée de la malformation lymphatique macrokystique.

CONCLUSION

Notre cas illustre une forme rare et complexe des malformations lymphatiques kystiques, avec apparition tardive et présentation clinique trompeuse. L'abstention et la surveillance est une attitude utile dans certains cas mais l'accompagnement psychologique des malades est primordial pour minimiser le retentissement psychique et social de cette maladie

Consent

The examination of the patient was conducted according to the principles of the Declaration of Helsinki.

The authors certify that they have obtained all appropriate patient consent forms, in which the patients gave their consent for images and other clinical information to be included in the journal. The patients understand that their names and initials will not be published and due effort will be made to conceal their identity, but that anonymity cannot be guaranteed.

REFERENCES

1. Sjogren PP, Arnold RW, Skirko JR, Grimmer JF. Anatomic distribution of cervicofacial lymphatic malformations based on lymph node groups. Int J Ped Otorhinolaryngol. 2017;97:72-5.
2. Chua AP, Senthilvel E, Hawley K, Krakovitz P, Anne S, Krishna J. Congenital cervicofacial venous and lymphatic malformations causing severe obstructive sleep apnea—A report of 2 pediatric cases and review of the literature. Int J Ped Otorhinolaryngol Extra. 2011;6:211-4.
3. Le Sage S, David M, Dubois J, Powell J, McCuaig CC, Théorêt Y, et al. Efficacy and absorption of topical sirolimus for the treatment of vascular anomalies in children: A case series. Pediatr Dermatol. 2018;35:472-7.
4. Piccolo V, Russo T, Moscarella E, Brancaccio G, Alfano R, Argenziano G. Dermatoscopy of vascular lesions. Dermatol Clin. 2018;36:389-95.
5. Heit JJ, Do HM, Prestigiacomo CJ, Delgado-Almandoz JA, English J, Gandhi CD, et al. Guidelines and parameters: percutaneous sclerotherapy for the treatment of head and neck venous and lymphatic malformations. J Neurointerv Surg. 2017;9:611-7.

Copyright by Noura Walid, et al. This is an open-access article distributed under the terms of the Creative Commons Attribution License, which permits unrestricted use, distribution, and reproduction in any medium, provided the original author and source are credited.

Source of Support: This article has no funding source.

Conflict of Interest: The authors have no conflict of interest to declare.

Case Report

Mycosis fongoïde: Un diagnostic différentiel à envisager dans la kératose lichénoïde striée

Cyrine Marmech, Germaine Gabison, Maxime Battistella, Martine Bagot

Department of Dermatology, Saint-Louis AP-HP Hospital, Paris, France

Corresponding author: Cyrine Marmech, MD, E-mail: Cyrine1992.marmech@gmail.com

RESUME

Le mycosis fongoïde (MF) a un large spectre de présentation. Sa clinique est polymorphe, conduisant à plusieurs variantes cliniques. Des lésions hyperpigmentées diffuses chroniques peuvent être trouvées dans le MF. Nous décrivons un cas de mycosis fongoïde de type lichénoïde. Il se distingue de la forme classique par la présence de papules érythémateuses et/ou pigmentées squameuses et non prurigineuses. La corrélation clinicopathologique est donc essentielle pour établir un diagnostic précis du MF et de ses simulateurs cliniques.

Mots clés: Mycosis Fongoide, Lymphome T cutané, Kératose lichénoide chronique

How to cite this article: Marmech C, Gabison G, Battistella M, Bagot M. Mycosis fongoïde: Un diagnostic différentiel à envisager dans la kératose lichénoïde striée. Our Dermatol Online. 2023;14(Supp. 1):22-24.

Submission: 03.01.2023; **Acceptance:** 04.03.2023

DOI: 10.7241/ourd.2023s1.6

Case Report

Mycosis fungoides: A differential diagnosis to consider for lichenoid keratosis

Cyrine Marmech, Germaine Gabison, Maxime Battistella, Martine Bagot

Department of Dermatology, Saint-Louis AP-HP Hospital, Paris, France

Corresponding author: Cyrine Marmech, MD, E-mail: Cyrine1992.marmech@gmail.com

ABSTRACT

Mycosis fungoides (MF) has a wide spectrum of presentation. Its clinic is polymorphic, leading to several clinical variants. Chronic diffuse hyperpigmented lesions can be found in MF. We describe a case of lichenoid type mycosis fungoides. It differs from the classical form by the presence of erythematous and or pigmented scaly papules and not pruritic. The clinicopathological correlation is thus essential to establish a precise diagnosis of MF and its clinical simulators.

Key words: Mycosis fungoides, Cutaneous T lymphoma, Chronic lichenoid keratosis

INTRODUCTION

Le mycosis fongoïde (MF) est le plus fréquent des lymphomes cutanés primitifs (LCP) mais reste cependant rare. Compte tenu de sa grande variabilité clinique, et de sa rareté, le MF représente un challenge diagnostique surtout dans ses formes inhabituelles. La corrélation clinicopathologique est donc essentielle pour établir un diagnostic précis de MF et de ses simulateurs cliniques. Nous rapportons le cas d'un MF dans une forme de kératose lichénoïde striée. Peu de cas de MF lichénoïdes ont été rapportés dans la littérature ce qui rend notre cas original [1,2].

OBSERVATION

Un patient de 34 ans a consulté pour une éruption cutanée évoluant de façon lente depuis quelques années. L'examen clinique retrouvait des lésions symétriques réticulées hyperkératosiques (Fig. 1a) dont certaines érythémato-squameuses (Fig. 1b) et d'autres pigmentées prédominant au niveau du tronc, des avant bras et des membres inferieurs (Fig. 1c). Il n'y avait pas de prurit. Les cheveux et les muqueuses n'étaient pas atteints. La clinique était évocatrice d'une kératose lichénoide striée. Cependant, les biopsies ont montré un infiltrat lymphocytaire épidermotrope essentiellement T CD3+ CD4+ avec aucun élément CD8+ et la détection d'un clone T dominant. L'ensemble de ces données permettait de poser le diagnostic de MF. Un bilan d'extension a été réalisé comportant une biopsie ganglionnaire. L'aspect histologique et immunophénotypique était en faveur d'une lymphadénite dermopathique. Le patient a été traité par dermocorticoides et photothérapie avec une bonne évolution (Fig. 1d).

DISCUSSION

Le mycosis fongoïde est un grand simulateur et présente de nombreuses variantes cliniques. Son aspect histologique caractéristique est un infiltrat épidermotrope [3]. D'autres caractéristiques comprennent les microabcès de Pautrier, l'alignement des lymphocytes le long de la basale, leurs noyaux hyperconvolutés, l'atrophie de l'épiderme et la fibrose dermique papillaire [4-5]. La kératose lichénoïde striée est une maladie acquise rare de l'adulte jeune. Sa physiopathologie est mal connue. Il réalise de papules lichénoïdes et kératosiques à disposition

How to cite this article: Marmech C, Gabison G, Battistella M, Bagot M. Mycosis Fungoides: A differential diagnosis to consider for lichenoid keratosis. Our Dermatol Online. 2023;14(Supp. 1):22-24.

Submission: 03.01.2023; **Acceptance:** 04.03.2023

DOI: 10.7241/ourd.2023s1.6

Figure 1: (a) Lésions symétriques réticulées hyperkératosiques (b) Lésions réticulées érythémato-squameuses (c) Lésions hyperkératosiques hyperpigmentées (d) Guérison des lésions.

réticulaire, linéaire et symétrique. Ces lésions sont asymptomatiques [6]. Des classifications histologiques de cette entité ont été proposées, à savoir: lichen planus like, kératose séborrhéique like et lupus erythémateux like ainsi qu'un type mycosis fongoïde (MF) [7]. Un seul cas de MF présentant des caractéristiques de kératose lichénoïde chronique a été rapporté dans la littérature [6]. Nous décrivons un patient présentant une éruption semblable à la kératose lichénoïde striée.

CONCLUSION

La kératose lichénoïde chronique peut être une présentation inhabituelle et potentiellement trompeuse de mycosis fongoïde. Nous rapportons le cas d'un patient MF avec une éruption chronique de papules kératosiques réticulées sur le tronc et les membres faisant initialement suspecter une kératose lichénoïde striée.

Consent

The examination of the patient was conducted according to the principles of the Declaration of Helsinki.

The authors certify that they have obtained all appropriate patient consent forms, in which the patients gave their consent for images and other clinical information to be included in the journal. The patients understand that their names and initials will not be published and due effort will be made to conceal their identity, but that anonymity cannot be guaranteed.

RÉFÉRENCES

1. El Gaitibi FZ, Ali SO, Belcadi J, Znati K, Meziane M, Benzekri L, et al. Pityriasis lichenoid-like mycosis fungoides. Our Dermatol Online. 2022;13:116-7.
2. Almutairi A, Bahadoran P, Lacour JP. Mycosis fongoïde hyperpigmenté réticulaire imitant le tableau clinique de la capillarite purpurique avec séquelle postpigmentaire. Ann Dermatol Venereol 2017.144.S278-9.
3. Abdelmouttalib A, Sialiti S, Hamich S, Znati K, Meziane M, Ismaili N, et al. CD8+ mycosis fungoides: A wolf in sheep's clothing?. Our Dermatol Online. 2022;13:118-9.
4. Tiwary AK. Anthology of dermatopathological signs. Our Dermatol Online. 2021;12:224-9.
5. Al hoqail IA, Crawford RI. Benign lichenoid keratoses with histologic features of mycosis fungoides: clinicopathologic description of a clinically significant histologic pattern. J Cutan Pathol. 2002:29:291–4.
6. Bahadoran P, Wechsler J, Delfau-Larue MH, Gabison G, Revuz J, Bagot M. Mycosis fungoides presenting as keratosis lichenoides chronica. Br J Dermatol. 1998;138:1067-9.
7. Russel SG, Bish D, Klaus FH. A proposed new classification system for lichenoid keratosis. J Am Acad Dermatol. 1996;35:772.

Copyright by Cyrine Marmech, et al. This is an open-access article distributed under the terms of the Creative Commons Attribution License, which permits unrestricted use, distribution, and reproduction in any medium, provided the original author and source are credited.
Source of Support: This article has no funding source.
Conflict of Interest: The authors have no conflict of interest to declare.

Our Dermatology Online

www.odermatol.com

Suppl. 1 2023, 01.April.2023)