Volume 13, Supplement 1, February 2022
p. 1 - 19
Issue online since Wednesday FEBRUARY 09, 2022

ISSN: 2081-9390
DOI: 10.7241/ourd

Notre Dermatologie en ligne

www.odermatol.com

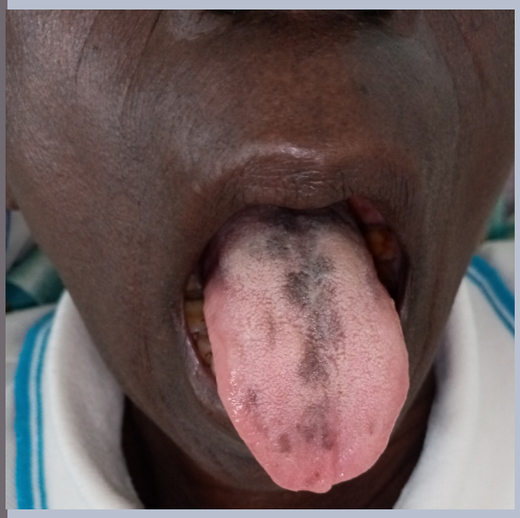

- Etude épidémiologique, clinique, étiologique et thérapeutique des toxidermies médicamenteuses chez les patients infectés par le VIH dans deux Unités de Soins de Bamak

- Manifestations cutanéo-muqueuses des traitements anticancéreux à Lomé (Togo): Une série de 35 ca

- Des myiases furonculoïdes multiples chez un nourrisson

Supplement 1 / 2022

Editorial Pages

e-ISSN: 2081-9390
DOI: 10.7241/ourd

Quarterly
Our Dermatol Online

published since 01/06/2010 years

www.odermatol.com

Editor in Chief:
Piotr Brzeziński, MD Ph.D

Address:
ul. Braille'a 50B, 76200 Słupsk, Poland
tel. 48 692121516, fax. 48 598151829
e-mail: **brzezoo77@yahoo.com**

Publisher:
Our Dermatology Online

Address:
ul. Braille'a 50B, 76200 Słupsk, Poland
tel. 48 692121516, fax. 48 598151829
e-mail: **brzezoo77@yahoo.com**

Associate Editor:
Ass. Prof. Viktoryia Kazlouskaya (USA)

Indexed in:

Universal Impact Factor for year 2012 is = 0.7319
system of opinion of scientific periodicals INDEX COPERNICUS (8,69)
(Academic Search) EBSCO
(Academic Search Premier) EBSCO
MNiSW (kbn)-Ministerstwo Nauki i Szkolnictwa Wyższego (7.00)
DOAJ (Directory of Open Acces Journals)
Geneva Foundation for Medical Education and Research (GFMER), Google Scholar, Open J-Gate, NewJour,
International Committee of Medical Journal Editors (ICMJE), Genamics JournalSeek, Hinari,
Bielefeld Academic Search Engine (BASE), WorldCat, e -journal, WorldWideScience.org, National Science Library,
LibSearch, Sciencegate, Virtual Science Library (VSL), Wanfang Data, COnnecting REpositories (CORE),
CAB Abstracts, Global Health, Journal Indexed in Directory of Research Journals Indexing,
OAIster: The Open Access Initiative, OAJSE - Open Access Journals Search Engine, Scirus

Previous website:	issue 1.2010	www.ndermatol.like.pl
	since issue 2.2010 to issue 3.2011	www.odermatol.like.pl
	since issue 4.2011	www.odermatol.com
Previous shortcut:	since issue 1.2010 to issue 3.2011	N Dermatol Online
	since issue 4.2011	Our Dermatol Online

Open access journal:

This is an open access journal which means that all content is freely available without charge to the user or his/her institution. Users are allowed to read, download, copy, distribute, print, search, or link to the fullor texts of the articles in this journal without asking prior permission from the publisher or the author.

Our Dermatology Online is a international journal that publishes original contributions in the field of dermatology, including papers on biochemistry, morphology and immunology of the skin.

The journal is among the few not related to dermatological associations or belonging to respective societies which guarantees complete independence. Offers a platform for review articles in areas of interest for dermatologists.

OurDermatologyOnline offers article in English as well as in other languages. This is in accordance with the BOAI definition of open access.

Editorial Board

Abdel-Naser, Mohamed Badawy, Prof. (Egypt)
Abdul-Lateef Mousa Haider, MD (Iraq)
Al Aboud Khalid, MD (Saudi Arabia)
Al-Kamel Mohamed A., MD (Yemen)
Al-Mashaleh Manal Sulaiman, MD (Jordan)
Abreu-Velez Ana Maria, Prof. (USA)
Abreu Hilda, MD (Urugway)
Adaskevich Uladzimir, Prof. (Belarus)
Afifi Mustafa, MD (United Arab Emirates)
Aghaei Shahin, Ass. Prof. (Iran)
Akpaka Patrick Eberechi, Prof. (Trinidad and Tobago)
Akyshbayeva Kulbarshin, Prof. (Kazakhstan)
Amichai Boaz, MD (Israel)
Arakelyan Hayk S. Prof. (Armenia)
Arenas Roberto, Prof. (Mexico)
Arif Tasleem, MD (India)
Asuquo Maurice Efana, Prof. (Nigeria)
Auto James, Ass. Prof. (Solomon Islands)
Fatou Barro-Traoré, Prof. (Burkina Faso)
Christian Muteba Baseke, MD (Democratic Republic of the Congo)
Beigi Pooya Khan Mohammad, Prof. (Canada)
Bharti Rakesh, MD (India)
Bonifaz Alexandro, Prof. (Mexico)
Borowska Katarzyna, Ass. Prof. (Poland)
Borruto Franco, Prof. (Monaco)
Bouadjar Bakar, Prof. (Algeria)
Bukhari Iqbal A., Prof. (Saudi Arabia)
Cabo Horacio, Prof. (Argentina)
Chamcheu Jean Christopher, Ph.D (USA)
Chang Patricia, MD Ph.D (Guatemala)
Chihanga Simon, MD (Botswana)
Choon Siew Eng, MD (Malaysia)
Chuh An Tung Antonio, Prof. (Hong Kong)
Crump Vincent, MD (New Zealand)
Daboul Mohamed Wael, MD (Syria)
Daisley Hubert, Prof. (Trinidad and Tobago)
Darlenski Razvigor, MD Ph.D (Bulgaria)
Diouf Assane, Ass. Prof. (Senegal)
Dobrev Hristo, Prof. (Bulgaria)
Doganay Mehmet, Prof. (Turkey)
Dong Huiting, Prof. (China)
Dori Geme Urge, PhD (Ethiopia)
Draganita Ana Maria, MD PhD (Romania)
Drljević Irdina, MD, Ph.D. Ass. Prof. (Bosnia and Herzegovina)
Dubakienė Rūta, Prof. (Lithuania)
Edwards Carl, Ass. Prof. (USA)
Elhassan Elizabeth, MD (Senegal)
Farkas Arpad, MD PhD (Hungary)
Fernandez-Flores Angel, MD Ph.D (Spain)
Fortuna Giulio, Ass. Prof. (USA)
Gołąb Elżbieta, Prof. (Poland)
Gómez Cuevas Alina, Prof. MD (Nicaragua)
Grattan Clive (United Kingdom)
Grivcheva-Panovska Vesna, Prof. (Macedonia)
Guzmán Antonio, MD (Paraguay)
Hashimoto Takashi, Prof. (Japan)
Hassan Iffat, Prof. (India)
Hegyi Vladimir, Prof. (Slovakia)
Hidalgo-Matlock Benjamin, MD (Costa Rica)
Hysi Katerina, MD (Albania)
Janjua Shahbaz, MD (Pakistan)
Jeseňák Miloš, Ass. Prof. (Slovakia)
Jeewon Rajesh, Ph.D. (Mauritius)
Jordán Rodriguez Ramiro, Prof. (Bolivia)
Julian Rolando, Prof. (El Salvador)
Kaszuba Andrzej, Prof. (Poland)
Kaštelan Marija, Prof. (Croatia)
Katsambas Andreas, Prof. (Greece)
Khawaja Shakeel Ahmed, PhD (Eritrea)
Kibbi Abdul-Ghani, Prof. (Lebanon)
Kossi Metowogo, Ph.D (Togo)
Kuiate Jules-Roger, Prof. (Cameroon)
Lan Cheng-Che E., Ass. Prof. (Taiwan)
Lopez-Granja Jorge, MD (Belize)
Lotti Torello, Prof. (Italy)
Mahassadi Alassan Kouamé, Ass. Prof. (Côte d'Ivoire')
Mahdi Juma Husain Ali, MD (Bahrain)
Maibach Howard I., Prof (USA)
Maio Paula, MD (Portugal)
Mekokishvili Lali, Prof. (Georgia)
Mikkelsen Carsten Sauer, MD (Denmark)
Mourad Mokni, Prof. (Tunisia)
Mota Luiz Alberto Alves, Prof. (Brazil)
Mrisho Fatma, MD (Tanzania)
Muvunyi Claude Mambo, MD (Rwanda)
Ndugwa Christopher, Prof. (Uganda)
Nedelciuc Boris, Ass. Prof. (Moldova)
Nhlengethwa Winnie, Prof. (Swaziland)
Nigam Pramod Kumar, Prof. (India)
Nikolic Milos, Prof. (Serbia)
Nowicki Roman, Prof. (Poland)
Nwabudike Lawrence Chukwudi, MD Ph.D (Romania)
Odeh Samuel, Prof. (Gabon)
Olszański Romuald, Prof. (Poland)
Oranje Arnold, Prof. (Netherlands)
Parajuli Sudip, MD (Nepal)
Parvin Rukhsana, MD (Bangladesh)
du Plessis Jeanetta, Prof. (South Africa)
Puri Neerja, MD (India)
Pusahai-Riman Paula, BSc, MS (Papua New Guinea)

Editorial Board

Qurashi Mohd, MD (Sudan)
Riedl Elisabeth, Ass. Prof. (Austria)
Ríos Yuil José Manuel, Prof. (Panama)
Ranotsi Amelia, PhD (Lesotho)
Rubio-Texeira Marta Ph.D. (Belgium)
Rusnak Martin, Prof. (Slovakia)
Sayad Ibrahim, Prof. (Kuwait)
Sharquie Khalifa E., Prof. (Iraq)
Shawa Mary, MD (Malawi)
Shkilna Mariia, MD Ph.D (Ukraine)
Sinclair Rodney Daniel, Prof. (Australia)
Singh Harjeet, MD (Qatar)
Slavic Vjerolsva, MD PhD (Montenegro)
Srinivasan Sundaramoorthy, Prof. (India)
Sumathipala Gayan Saranga, MD (Sri Lanka)
Tapia Felix J., Ass. Prof. (Venezuela)
Tatu Alin, MD (Romania)
Teixeira Roni Leonardo, MD (Brazil)
Tincopa-Wong Oscar Wilfredo, MD (Peru)
Tresh Amani, MD (Libya)
Tylewska-Wierzbanowska Stanisława, Prof. (Poland)
Uraga Pazmiño Enrique, MD (Ecuador)
Usha Rani Anaparthy, Prof. (India)
Valdebran Manuel, MD (Dominican Republic)
Vok Marko, MD (Slovenia)
Win Oo Soe, MD (Myanmar)
Wollina Uwe, Prof. (Germany)
Wortsman Ximena, Ass. Prof. (Chile)
Yamamoto Toshiyuki, Prof. (Japan)
Yuil de Ríos Emma, MD (Panama)
Zabielski Stanisław, Prof. (Poland)
Zawar Vijay, Prof (India)

Contents

Original Articles

Etude épidémiologique, clinique, étiologique et thérapeutique des toxidermies médicamenteuses chez les patients infectés par le VIH dans deux Unités de Soins de Bamako, Mali 1
Yamoussa Karabinta, Dienebou Niangaly, Chata Traore, Issa Konate, Tenin Karambe, Koureissi Tall, Binta Guindo, Mamadou Gassama, Mamoudou Diakite, Adama Anguissa Dicko, Lydie Joelle Seudjip Nono, Ousmane Faye

Manifestations cutanéo-muqueuses des traitements anticancéreux à Lomé (Togo): Une série de 35 ca 7
Abla Sefako Akakpo, Ablavi Ahoefa Oyenitiniwa Adani-Ifè, Julienne Noude Téclessou, Panawe Kassang, Abas Mouhari-Toure, Koussake Kombaté, Bayaki Saka, Palokinam Pitché

Case Report

Des myiases furonculoïdes multiples chez un nourrisson 15
Khadim Diop, Aminata Mbaye, Mame Téné Ndiaye Diop, Fatou Diasse, Saer Diadie, Aminata Deh, Niare Ndour, Coumba Ndiaye, Mamadou Sarr, Boubacar Ahy Diatta, Maodo Ndiaye, Moussa Diallo, Suzanne Oumou Niang

Original Article

Epidemiological, Clinical, Etiological and Therapeutic Study of Drug eruption in HIV-infected patients in the two Accompaniment Care Unit and Advice of Bamako, Mali

Yamoussa Karabinta[1,2], Dienebou Niangaly[1], Chata Traore[1], Issa Konate[3], Tenin Karambe[4], Koureissi Tall[1], Binta Guindo[1], Mamadou Gassama[1,2], Mamoudou Diakite[1], Adama Anguissa Dicko[1,2], Lydie Joelle Seudjip Nono[5], Ousmane Faye[1,2]

[1]Department of Dermatology, Centre Hospitalier Universitaire de Dermatologie, Bamako, Mali, [2]Faculty of Medicine and Odontostomatology University of Sciences, Techniques and Technologies of Bamako, Bamako, Mali., [3]Department of Infectious Diseases, Centre Hospitalier Universitaire du Point G., Bamako, Mali, [4]Department of Dermatology, Centre Hospitalier Universitaire Gabriel Toure, Bamako, Mali, [5]Department of Dermatology, University Clinics of Kinshasa, Democratic Republic of Congo

Corresponding author: Yamoussa Karabinta, MD, E-mail: ykarabinta@yahoo.com

ABSTRACT

Background: The increase in prescriptions of antiretrovirals (ARVs) implies the increasing occurrence of side effects, including skin manifestations. The objective of this work was to identify the epidemiological and therapeutic aspects of drug eruptions during ARV treatment in the support and counseling units (SCU) of commune IV of the district of Bamako. **Material and methods**: In a documentary study, the data of patients living with HIV (PLHIV) followed in the SCUs between January 2008 and December 2010, i.e. 3 years, in strict respect of their confidentiality were collected. Parameters of interest included epidemiological, clinical and therapeutic characteristics. **Results**: The frequency of drug eruptions was 2.85% of cases, ie 50 patients out of 1748 PLWHA. Women accounted for 76% of cases with a sex ratio of 0.32. The mean age was 30.8 ± 11.46 years with extremes ranging from 5 to 60 years. PLHIV were in WHO clinical stage III, or 48% of cases. The mean time to onset of drug eruption was 23.5 ± 17.7 days. Common clinical manifestations were pruritus (24%), rash (22%) and Lyell's syndrome (12%). 96% of patients (48 cases) were on ARVs, of which 78% were on nevirapine and 14% on efavirenz. The treatment was symptomatic. **Conclusion**: Antiretrovirals are sources of drug eruption despite their benefits in the treatment of HIV/AIDS. Rigorous monitoring is essential to prevent these harmful effects.

Key words: Drug eruption, Person living with HIV, Epidemio-clinical, Therapeutic, Bamako

How to cite this article: Karabinta Y, Niangaly D, Traore C, Konate I, Karambe T, Tall K, Guindo B, Gassama M, Diakite M, Dicko AA, Seudjip Nono LJ, Faye O. Epidemiological, Clinical, Etiological and Therapeutic Study of Drug eruption in HIV-infected patients in the two Accompaniment Care Unit and Advice of Bamako, Mali. Our Dermatol Online. 2022;13(Supp. 1):1-6.

Submission: 15.12.2021; **Acceptance:** 01.02.2022

DOI:10.7241/ourd.2022S1.1

Original Article

Etude épidémiologique, clinique, étiologique et thérapeutique des toxidermies médicamenteuses chez les patients infectés par le VIH dans deux Unités de Soins de Bamako, Mali

Yamoussa Karabinta[1,2], Dienebou Niangaly[1], Chata Traore[1], Issa Konate[3], Tenin Karambe[4], Koureissi Tall[1], Binta Guindo[1], Mamadou Gassama[1,2], Mamoudou Diakite[1], Adama Anguissa Dicko[1,2], Lydie Joelle Seudjip Nono[5], Ousmane Faye[1,2]

[1]Department of Dermatology, Centre Hospitalier Universitaire de Dermatologie, Bamako, Mali, [2]Faculty of Medicine and Odontostomatology University of Sciences, Techniques and Technologies of Bamako, Bamako, Mali., [3]Department of Infectious Diseases, Centre Hospitalier Universitaire du Point G., Bamako, Mali, [4]Department of Dermatology, Centre Hospitalier Universitaire Gabriel Toure, Bamako, Mali, [5]Department of Dermatology, University Clinics of Kinshasa, Democratic Republic of Congo

Corresponding author: Yamoussa Karabinta, MD, E-mail: ykarabinta@yahoo.com

RÉSUMÉ

Contexte: L'augmentation des prescriptions d'antirétroviraux (ARV) implique la survenue croissante des effets secondaires parmi lesquels les manifestations cutanées. L'objectif de ce travail était de relever les aspects épidémio-cliniques et thérapeutiques des toxidermies au cours du traitement ARV dans les unités de soins accompagnement et de conseils (USAC) de la commune IV du district de Bamako. **Matériel et méthodes:** Dans une étude documentaire, les données des patients vivant avec le VIH (PVVIH) suivis dans les USAC entre janvier 2018 et décembre 2019, soit 24 mois, dans le respect strict de leur confidentialité étaient colligées. Les paramètres d'intérêts comprenaient les caractéristiques épidémiologiques, cliniques et thérapeutiques. **Résultats:** La fréquence des toxidermies était de 2,85% des cas, soit 50 patients sur 1748 PVVIH. Les femmes représentaient 76% des cas avec un sex ratio de 0,32. L'âge moyen était de 30,8±11,46 ans avec des extrêmes allant de 5 à 60 ans. Les PVVIH étaient au stade clinique III de l'OMS, soit 48% des cas. Le délai moyen de survenu de toxidermie était 23,5±17,7jours. Les manifestations cliniques étaient fréquentes étaient le prurit (24%), l'exanthème (22%) et le syndrome de Lyell (12%). 96% des patients (48 cas) étaient sous ARV dont 78% sous névirapine et 14% sous efavirenz. Le traitement était symptomatique. **Conclusion:** les antirétroviraux sont pourvoyeurs de toxidermies malgré leurs bénéfices dans le traitement du VIH/SIDA. Une surveillance rigoureuse s'avère indispensable pour prévenir ces effets néfastes.

Mots clés: Toxidermie, Personne vivant avec le VIH, Epidémio-clinique, Thérapeutique, Bamako

INTRODUCTION

Le traitement antirétroviral (ARV) a suscité beaucoup d'espoir en améliorant considérablement la survie des patients séropositifs. Il regroupe de nos jours plusieurs molécules [1] classées en inhibiteurs nucléotidiques et non nucléotidiques de la transcriptase inverse (INTI, INNTI), des protéases (IP) et de fusion et d'intégrase. Avec l'augmentation de la prescription d'ARV, on assiste à la survenue croissante des effets secondaires à l'instar des toxidermies. En effet, ces accidents cutanés sont évalués à 20% en Europe et répartis de la manière suivante: 1% comme symptôme dominant, 2 à 3% au cours des traitements

How to cite this article: Karabinta Y, Niangaly D, Traore C, Konate I, Karambe T, Tall K, Guindo B, Gassama M, Diakite M, Dicko AA, Seudjip Nono LJ, Faye O. Etude épidémiologique, clinique, étiologique et thérapeutique des toxidermies médicamenteuses chez les patients infectés par le VIH dans deux Unités de Soins de Bamako, Mali. Our Dermatol Online. 2022;13(Supp. 1):1-6.

Submission: 15.12.2021; **Acceptance:** 01.02.2022

DOI:10.7241/ourd.2022S1.1

hospitaliers et 5% des motifs d'hospitalisations en dermatologie [2]. Au Maroc, sur une période de dix ans, 35,14% des notifications du Centre Marocain de Pharmacovigilance sont représentées par les toxidermies dont 42,91% d'exanthèmes induits pour la plupart par les βlactamines et sulfamides. Dans 68,5% des cas, ces accidents étaient graves [3]. En 2002 dans une étude menée à Cotonou, l'incidence de la nécrolyse épidermique toxique aiguë était de 3 cas/an [4]. Les études maliennes rapportent que l'érythème pigmenté fixe (EPF) était la toxidermie la plus fréquente, causée principalement par les sulfamidés [5]. Pour Caumes E en 2003 [6], les lésions cutanées représentaient respectivement 13,6% des effets secondaires observés au cours du traitement antirétroviral. Par ailleurs chez les personnes vivant avec le VIH (PVVIH), il a été estimé que le risque de toxidermie était multiplié par 4 à 30 selon les médicaments utilisés pour la prise en charge de cette infection [2].

L'objectif de cette étude était de relever les aspects épidémiologiques, cliniques et thérapeutiques des toxidermies médicamenteuses chez les PVVIH suivies dans la commune IV du district de Bamako et d'identifier les molécules responsables

MATÉRIEL ET MÉTHODES

Nature, durée et lieu de l'étude: Nous avons colligé les dossiers des patients suivis dans les USAC du CHU de dermatologie de Bamako et du centre de santé de référence de la commune IV du district de Bamako durant la période allant du 1er janvier 2018 au 30 décembre 2019, soit 24 mois. Etaient éligibles, toutes les PVVIH présentant une toxidermie médicamenteuse. Les dossiers ne comportant pas toutes les variables d'intérêt étaient exclus.

Paramètres d'intérêt

Les données répertoriées étaient épidémiologiques (âge, sexe, lieu de résidence, situation matrimoniale) cliniques (circonstances de découverte de l'infection à VIH, stade clinique de l'infection à VIH selon l'OMS, délai d'apparition de la toxidermie, aspect clinique de la toxidermie, médicaments consommés avant l'éruption cutanée), paracliniques (sérologie VIH et typage, taux de CD4) et thérapeutiques (médicaments incriminés).

Définitions opérationnelles: La toxidermie est une réaction cutanée et/ou muqueuse consécutive à une prise médicamenteuse (ARV et/ou médicaments contre l'infection opportuniste). Il s'agit de lésion à type de prurit, urticaire, exanthème, érythème polymorphe, érythème pigmenté fixe, érythrodermie, éruption lichénoïde, syndrome de Lyell, troubles pigmentaires, purpura et autre type de lésion cutanée.

Les données ont été recueillies sur un questionnaire pré-établi et pré-testé. Leurs traitement et analyse statistiques ont été réalisés à l'aide du logiciel EPI INFO 6.04 version française et les Saisies avec les logiciels Microsoft Word.

La confidentialité des données a été préservée tout le long des investigations.

RÉSULTATS

1- Données épidémiologiques

Au cours de notre étude, 1750 dossiers des PVVIH étaient examinés parmi lesquels 1474 étaient sous ARV. Les manifestations toxidermiques étaient retrouvées chez 2,85% des cas, soit 50 patients dont 48 sous ARV et 2 sans ARV. La tranche d'âge de 31 – 40 ans et de 41 – 50 ans étaient prédominantes respectivement dans 34 et 36% des cas. La moyenne d'âge était de 30,8 ±11,46 ans avec des extrêmes allant de 4 à 60 ans.

2- Données cliniques

Les patients résidaient à Bamako dans 84% des cas (44 cas).

L'infection opportuniste était la circonstance de découverte de l'infection à VIH dans 66 % des cas. Le VIH-1 représentait 96% des cas.

La plus part des patients étaient au stade III du VIH dans 48% des cas.

Ces toxidermies avaient un délai d'apparition comprise entre 16-30 jours dans 38% (19 cas), inférieur à 15 jours dans 34% des cas (17 cas) et 31-40 jours dans 12% (6 cas). La réaction cutanée aux médicaments la plus fréquente était le prurit isolé dans 24% des cas.

Le temps écoulé entre le début du traitement et la survenue de la toxidermie variait en majorité entre 5 et 30 jours soit 72% avec une moyenne de 23,5 jours ±17,7 jours avec des extrêmes allant de 5 à 90 jours.

Selon le tableau 1, la nevirapine ressort comme la principale molécule incriminée dans la survenue des toxidermies dans 48% des cas.

Le tableau 2 montre que la nevirapine est la plus impliquée dans la survenue des toxidermie (24 cas soit 48%), suivie du cotrimoxazole (14 cas soit 28%) dont pour lequel le délai de survenue de la toxidermie est inférieure ou égale à 15 jours.

3- Données biologiques

Selon le tableau 3, la majeure partie des PVVIH (44% des 22 cas) avaient un taux de CD4 ≤ 200 avec une moyenne de 228,10 cellules/mm3

4- Données thérapeutiques

Sur le plan thérapeutique, les PVVIH sous D4T+FTC+NVP étaient les plus nombreux (46% des cas). Les antihistaminiques étaient les plus utilisés à visée symptômatique dans 40% des cas.

DISCUSSION

Limite de l'étude

Comme toute étude, le caractère rétrospectif de ce travail milite en faveur de la perte de certaines données à savoir, l'absence de précision des différents sites lésionnels dans les dossiers des patients.

Données épidémiologiques

Au terme de notre étude, les toxidermies représentaient 2,85% des cas, soit 50 cas un total de 1750 PVVIH qui étaient inclus dans notre étude. Ce résultat concorde avec les données de la littérature selon lesquelles les toxidermies surviennent chez environ 2-3% des patients sous ARV [5,6].

Caractéristiques générales de la population

Nous avons constaté une prédominance féminine avec 76% (Tableau 4) et un sex ratio de 0,31. Ce résultat est comparable à celui de Caumes E et al. qui ont retrouvé un sexe ratio de 0,47. Il diffère de celui de Zannou D M et al. qui ont trouvé une prédominance masculin de 55,4% soit un sex ratio de 1,25. Ceci pourrait s'expliquer simplement par la vulnérabilité des femmes à l'infection à VIH en Afrique [5,6].

La tranche d'âge la plus représentée était celle de 31 à 40 ans soit 36% (Tableau 4) avec une moyenne de 30, 8± 11,46 ans et des extrêmes de 4 et 60 ans. Ce résultat est comparable à celui de Zannou D M et a.l et de Koudema M qui ont trouvé respectivement une moyenne d'âge de 41 ans et 35,2 ans [5]. La majorité des patients inclus dans notre étude (84%) résidait à Bamako. Ceci s'explique par la stratégie thérapeutique de la politique nationale qui consiste à rapprocher le prestataire de santé du lieu de résidence des patients en vue de leur meilleure prise en charge [7]. Les mariés étaient majoritaires dans notre étude (Tableau 4) dans 60% des cas. Ce résultat est similaire à ceux d'autres auteurs qui ont rapporté le même constat [8-10]. Ceci

Tableau 1: Récapitulatif des médicaments ayant été incriminés dans la survenue des toxidermies.

Médicaments	Effectif (n)	Pourcentage (%)
Nevirapine	24	48
Cotrimoxazole	14	28
Efavirenz	4	8
Cotrimoxazole+Nevirapine	5	10
Abacavir+Nevirapine	1	2
Abacavir+Efavirens	1	2
RHZ+Nevirapine	1	2

NB: RHZ=rifampicine+isoniazide+ethambutol Nevirapine

Tableau 2: Répartition des molécules incriminées en fonction du délai d'apparition des lésions cutanées.

Médicaments	Délai d'apparition (jours)						
	≤15	16-30	31-45	46-60	61-75	76-90	Total
Cotrimoxazole	9	4	1	0	0	0	14
Névirapine	7	6	4	3	2	2	24
Efavirenz	0	3	1	0	0	0	4
Abacavir+ Nevirapine	1	0	0	0	0	0	1
Abacavir+Efavirens	0	1	0	0	0	0	1
RHZ+Nevirapine	0	1	0	0	0	0	1
Cotrimoxazole+ Nevirapine	0	4	0	0	1	0	5

Tableau 3: Répartition de l'effectif en fonction du taux de CD4

Variables biologiques	Effectif (n=50)	Pourcentage(%)
Taux de CD4		
≤200	22	44
201 – 349	15	30
350-499	13	26

Tableau 4: Caractéristiques générales de la population

Variables socio-démographiques	n	%
Age (années)		
0-10	4	8
11-20	2	4
21-30	17	34
31-40	18	36
41-50	8	16
51-60	1	2
Sexe		
Féminin	38	76
Masculin	12	24
Statut matrimonial		
Marié (e)	30	60
Célibataire	8	16
Divorcé(e)	4	8
Veuf (veuve)	4	8
Fiancé	4	8
Profession		
Ménagère	23	46
Secteur informel	17	34
Fonctionnaire	8	16
Élève/Enfant	2	4

pourrait s'expliquer par des pratiques socioculturelles notamment le lévirat, le sororat et le manque de diagnostic prénuptial du VIH.

DONNÉES CLINICOBIOLOGIQUES ET THÉRAPEUTIQUES

Liées au VIH

Sur les 1 750 dossiers des PVVIH, 1 474 avaient bénéficié du traitement ARV parmi les lesquels 48 avaient développé une toxidermie, 276 patients étaient non éligibles au traitement ARV dont 2 patients avaient présenté une toxidermie. Au total, 50 patients avaient ont donc développé une toxidermie soit 2,85% des cas. Le sérotype le plus représenté était le VIH1 (96%). Ce constat a été fait dans plusieurs autres études notamment celles de Onyemelukwe GC et al., de Zannou DM et al. et de Pitche P et al. [7-9]. La plupart de nos patients étaient au stade clinique III de l'OMS (Tableau 5) dans 48% des cas et ces patients étaient sous prophylaxie primaire au Cotrimoxazole avant la mise sous ARV. Notre étude a retrouvé un déficit immunitaire sévère chez 44% de nos patients avec un taux de CD4<200 cellules/mm3 (Tableau 3) à l'inclusion avec une moyenne de 228,10 cellules/mm3. Ce résultat est supérieur à celui de Kane et al. qui a trouvé une moyenne de 135,58 cellules/mm3 [10]. Ceci expliquerait le fait que le déficit immunitaire est un facteur de risque de toxidermie [11].

Tableau 5: Répartition des PVVIH selon les données cliniques

Variables cliniques	n	%
Circonstances de découverte		
Infection opportuniste	33	66
Conjoint positif	6	12
Bilan prénatal	5	10
Parent positif	2	4
Toxidermie	2	4
Enfant positif	1	2
Test volontaire	1	2
Stades cliniques		
I	10	20
II	14	28
III	24	48
IV	2	4
Types de toxidermie		
Prurit isolé	12	24
Erythème maculo-papuleux	11	22
Syndrome de Lyell	6	12
Erythème pigmenté fixe	5	10
Urticaire	7	14
Erythrodermie	4	8
Erythème polymorphe	4	8
Eruption lichénoïde	1	2
Délai d'apparition des lésions (jours)		
≤ 15	17	34
16 - 30	19	38
31 - 45	6	12
46 - 60	3	6
61 - 75	3	6
76 - 90	2	4
Total	50	100

Liées aux molécules incriminées

Dans notre étude nous avons recensé 28% de réactions au Cotrimoxazole (Tableau 1). Le même constat a été fait par Pitche et al. au Togo, qui montraient que 40% de ces réactions sont dues aux sulfamides chez les patients infectés par le VIH [9]. Les ARV ont été incriminés dans 62% des réactions et l'ARV associé au Cotrimoxazole dans 10% des cas de toxidermies de notre étude (Tableau 1). Ces résultats sont superposables à ceux déclarés par Kane et al. qui ont trouvé 43,2% des toxidermies liées aux ARV [10]. Les lésions liées au Cotrimoxazole ont été dominées par les prurits (16%) suivis d'urticaire (10%) et celles liées aux ARV ont été représentées par l'éxanthème maculo-papuleux (20%), résultats démontrés également par d'autres auteurs [10]. Dans notre étude, nous avons recensé un cas de syndrome de Lyell au cours de la coinfection VIH-tuberculose. Ce constat a été fait par Kouassi et al. qui ont obtenu trois cas de syndrome de Lyell dans une étude menée en Côte d'ivoire lors d'un traitement antituberculeux chez des patients séropositifs non traités [12]. Les ARV responsables ou fortement suspectés dans notre série de toxidermies sont la Névirapine (62%) et l'Efavirenz (10%). Nos résultats se rapprochent de ceux de Kane et al. qui a trouvé 52,6% pour Nevirapine [10], et de Caumes E et al. (34%) [7] pour l'Efavirenz. Ceci explique la recommandation dans le schéma thérapeutique en première ligne de ces ARV dans la politique nationale de prise en charge aux ARV. Ainsi les lésions liées à la Nevirapine étaient dominées par les exanthèmes (18%) suivis du syndrome de Lyell (12%). La responsabilité de la Névirapine dans le syndrome de Steven Johnson ou le syndrome de Lyell a déjà été notée par de nombreux auteurs [7,13]. Ceci s'expliquerait par la prolongation du temps de l'arrêt du médicament incriminé après l'apparition des lésions cutanées. Le délai écoulé entre l'introduction du médicament et l'apparition de la toxidermie varie en majorité entre 5jours et 30 jours (72%) avec un délai moyen de 23,5±17,7jours (Tableau 2). Un constat semblable a été fait par Kane et al. [10] avec un délai moyen de 16,9 jours mais aussi par d'autres auteurs [14] qui ont trouvé que 75% des patients sous ARV présentent des réactions cutanées

Tableau 6: Répartition des patients selon le schéma thérapeutique

Schéma thérapeutique	Effectif (n=50)	Pourcentage (%)
D4T+3TC+NVP	23	46
AZT+3TC+NVP	14	28
TDF+FTC+EFV	5	10
AZT+3TC+LPV/r	2	4
SANS ARV	2	4
TDF+3TC+NVP	1	2
AZT+3TC+EFV	1	2
ABC+3TC+EFV	1	2
ABC+3TC+NVP	1	2
Traitement palliatif		
Antihistaminique	20	40
Antihistaminique+bain antiseptique	14	28
Antihistaminique+bain antiseptique+corticoïde	10	20
Antihistaminique+bain antiseptique+humidification des muqueuses	6	12
Total	50	100

dans un délai moyen de 10 jours [15]. La majorité des lésions dues au cotrimoxazole apparaissaient avant 15 jours (64,29%) et celle dues à la Nevirapine au-delà de 15 jours (70,83%).

Liées au traitement et à l'évolution

La plupart de nos patients (94%) ayant présenté une toxidermie ont été suivis aux USAC, seulement 6% d'entre eux ayant été référés en service de dermatologie pour une prise en charge. Le traitement était symptomatique et l'antihistaminique était utilisé chez tous nos malades (Tableau 6). Une modification de la combinaison ARV a été effectuée chez 72% de nos patients et l'arrêt du cotrimoxazole chez 28%. Nous avons constaté une évolution vers une guérison sans séquelles chez tous nos malades soit 100% des cas et aucun décès directement lié à la toxidermie n'avait été enregistré.

CONCLUSION

Le présent travail relève que malgré leurs bénéfices thérapeutiques, les antirétroviraux sont pourvoyeurs des toxidermies sous toutes leurs formes cliniques, avec un pic élevé de des syndromes de Lyell et de Steven Johnson qui peuvent mettre en jeu le pronostic vital des personnes vivant avec le VIH. Une surveillance médicale rigoureuse s'avère donc indispensable en vue de prévenir leur survenue.

REMERCIEMENTS

Les auteurs remercient tous les PVVIH des deux unités retenues d'avoir accepté de participer à cette étude. Nous aimerions aussi saluer professeur Ousmane Faye pour son soutien aux jeunes chercheurs maliens. Nous remercions chaleureusement l'administration, pour toutes les facilités obtenues pour réaliser la présente étude.

RÉFÉRENCES

1. Drobacheff C, Laurent R, Antiretroviraux. In Dubertret L, Aractingi S, Bodemer C, Cribier B, Bachelez H, Choisidow O, Joli P. eds. Thérapeutique dermatologique; Flammarion Paris:2002;949-51.
2. Roujeau J, Wolkenstein P. Réactions cutanées aux médicaments. In Dermatologie et infections sexuellement transmissibles. 4edition Masson. Paris: 2000;385-92.
3. Bulletin d'informations de pharmacovigilance. (Maroc). Toxidermies Médicamenteuses 2006;3(1):1-2.
4. Konaré HD, Cissé IA, Oumar AA, Idrissa S, Maiga S, Dao S, et al. Toxidermie médicamenteuse en milieu hospitalier à Bamako. Mali médical. 2012;27:57–61.
5. Zannou DM, Houngbè F, Acapko J, Adé G, Gougounou A, Akondé A. Effets indésirables des thérapies antirétrovirales observés chez les patients infectés par le VIH à Cotonou, Bénin. Mali Méd. 2007;22:37–43.
6. Caumes E, Bossi P, Katlam C, Bricaire F. Toxidermies dues aux antirétroviraux chez les patients infectés par le VIH. Presse Med. 2003;33:1325-33.
7. Onyemelukwe GC, Musa BO. CD4+ and CD8+ lymphocytes and clinical features of HIV seropositive Nigerians on presentation. Afr J Med Med Sci. 2002;31:229-33.
8. Zannou DM, Kinde-Gazard D, Vigan J, Ade Sehonou G, Atadokpede F, Azondekon A, et al. Clinical and immunological profile of HIV infected patients in Cotonou, Benin. Med Mal Infect. 2004;34:225-8.
9. Pitche P, Mouzou T, Padonou C, Thangai- Wala K. Stevens Johnson syndrome and toxic epidermal necrolysis after intake of rifampicinisoniasid: report of 8 cases in HIV infected patients in Togo.Med Trop. 2005;65:359-62.
10. Kane A, Niang S, Kébé M, Ly F, Diallo M, Dieng MT, et al. Les effets secondaires dermatologiques des antirétroviraux (ARV) au Service de Dermatologie CHU Le Dantec – Dakar. Mali Med Tome XXII 2007; 23p.
11. Drobacheff-Thiebaut C, Gavignet B, Mercier M, Laurent R. Toxidermie à la névirapine: Étude des facteurs de risque chez 101 malades infectés par le VIH. Ann Dermatol Venererol. 2005;132:970-74.
12. Kouassi B, Horo K, Vilasco B. Syndrome de Lyell chez trois malades VIH (+) sous traitement antituberculeux. Rev Mal Resp. 2010;27:247-50.
13. Warren KJ, Boxwell DE, Kim NYet Drl BA. Nevirapine-associated Steven-Johnson syndrome. Lancet. 1998;351:567
14. Coopman SA, Johnson RA, Platt R, Stern RS. Cutaneous disease and drug réactions in HIV infection. N Engl J Med. 1993;328:1670–4.
15. Leclercq P, Roudière L, Viard JP. Complications graves des traitements antirétroviraux. Réanimation. 2004;13:238–48.

Copyright by Yamoussa Karabinta, et al. This is an open-access article distributed under the terms of the Creative Commons Attribution License, which permits unrestricted use, distribution, and reproduction in any medium, provided the original author and source are credited.
Source of Support: Nil, **Conflict of Interest:** None declared.

Original Article

Skin and mucosal manifestations of cancer treatments in Lomé (Togo): A series of 35 cases

Abla Sefako Akakpo[1], Ablavi Ahoefa Oyenitiniwa Adani-Ifè[2], Julienne Noude Téclessou[3], Panawe Kassang[1], Abas Mouhari-Toure[4], Koussake Kombaté[3], Bayaki Saka[1], Palokinam Pitché[1]

[1]Service de dermatologie et IST, CHU Sylvanus Olympio, Université de Lomé , Togo, [2]Service d'oncologie médicale, CHU Sylvanus Olympio, Université de Lomé, Togo, Service de dermatologie et IST, CHU Campus, Université de Lomé, Togo, [3]Service de dermatologie et IST, CHU Kara, Université de Kara, Togo

Corresponding author: Abla Sefako Akakpo, MD, E-mail: sefasyl@yahoo.fr

ABSTRACT

Objective: This study aimed to describe the mucocutaneous manifestations of anti-cancer treatments in cancer patients in Lomé (Togo). **Patients and Method:** This is a descriptive cross-sectional study conducted in the oncology department of the Sylvanus Olympio University Hospital and in a private medical clinic in Lomé over 6 months. **Results:** A total of 35 patients were included with 26 patients (74.3%) receiving either mono or multidrug therapy or 9 (25.7%) receiving radiotherapy. The mean age of the patients was 52±11.36 years with extremes ranging from 24 to 71 years and the sex ratio (M/F) was 0.35. The main drugs used during chemotherapy were platinum salts (n=18; 69.2%), antimetabolites (n=15; 61.5%), taxanes (n=9; 34.6), topoisomerase inhibitors (n=7; 26.9%), alkylating agents (n=6; 23.1%). The main mucocutaneous manifestations observed were localized hyperpigmentation (palms and soles, fingertips, tongue) noted in 11 patients (n=42.3%), followed by alopecia observed from the first treatment (n=8; 30.8%), skin xerosis (n=4; 15.4%), and oral involvement (aphthoid lesions, gingivitis), (n=4; 15.4%). Radiodermatitis grade 3, 2 and 1 was noted in 4 patients (44; 4%), 4 other patients (44.4%) and 1 patient (11.2%) respectively. **Conclusion:** Our study identifies localized hyperpigmentation, alopecia, grade 3 and 2 radiodermatitis as the respective mucocutaneous manifestations of multidrug therapy and radiotherapy in Lomé, Togo.

Key words: mucocutaneous lesions, chemotherapy, radiotherapy, Togo

How to cite this article: Akakpo AS, Ablavi Adani-Ifè AO, Téclessou JN, Kassang P, Mouhari-Toure A, Kombaté K, Saka B, Pitché P. Skin and mucosal manifestations of cancer treatments in Lomé (Togo): A series of 35 cases. Our Dermatol Online. 2022;13(Supp. 1):7-14.

Submission: 24.01.2022; **Acceptance:** 01.02.2022

DOI:10.7241/ourd.2022S1.2

Original Article

Manifestations cutanéo-muqueuses des traitements anticancéreux à Lomé (Togo): Une série de 35 ca

Abla Sefako Akakpo[1], Ablavi Ahoefa Oyenitiniwa Adani-Ifè[2], Julienne Noude Téclessou[3], Panawe Kassang[1], Abas Mouhari-Toure[4], Koussake Kombaté[3], Bayaki Saka[1], Palokinam Pitché[1]

[1]Service de dermatologie et IST, CHU Sylvanus Olympio, Université de Lomé , Togo, [2]Service d'oncologie médicale, CHU Sylvanus Olympio, Université de Lomé, Togo, Service de dermatologie et IST, CHU Campus, Université de Lomé, Togo, [3]Service de dermatologie et IST, CHU Kara, Université de Kara, Togo

Corresponding author: Abla Sefako Akakpo, MD, E-mail: sefasyl@yahoo.fr

RÉSUMÉ

Objectif: Le but de cette étude était de décrire les manifestations cutanéomuqueuses des traitements anticancéreux chez les patients atteints de cancers à Lomé (Togo). **Patients et méthodes**: Il s'agit d'une étude transversale descriptive, menée dans le service d'oncologie du centre hospitalier universitaire Sylvanus Olympio et dans un cabinet médical privé de Lomé pendant une période de 6 mois. **Résultats:** Au total 35 patients ont été inclus avec 26 patients (74, 3%) qui ont reçu soit une mono ou une polychimiothérapie et 9 (25, 7%) une radiothérapie. L'âge moyen des patients était de 52±11,36 ans avec des extrêmes allant de 24 à 71 ans et le sex-ratio (H/F) était de 0,35. Les principaux médicaments utilisés au cours de la chimiothérapie étaient les sels de platines (n=18; 69,2%), les antimétabolites (n=15; 61,5%), les taxanes (n=9; 34,6), les inhibiteurs de topoisomérases (n=7; 26,9%) et les agents alkylants (n=6; 23,1%). Les principales manifestations cutanéo-muqueuses observées étaient une hyperpigmentation localisée (paumes et plantes, bout des doigts, langue) notée chez 11 patients (n=42, 3%), suivie d'une alopécie observée dès la première cure (n=8; 30, 8%), une xérose cutanée (n=4; 15, 4%) et une atteinte buccale (lésions aphtoïdes, gingivite), (n=4; 15, 4%). Une radiodermite de grade 3, 2 et 1 était notée respectivement chez 4 patientes (44; 4%), 4 autres patientes (44, 4%) et 1 patiente (11, 2%). **Conclusion:** Notre étude identifie l'hyperpigmentation localisée, l'alopécie, les radiodermites de grade 3 et 2 comme étant respectivement les manifestations cutanéo-muqueuses de la polychimiothérapie et la radiothérapie à Lomé (Togo).

Mots clés: lésions cutanéo-muqueuses, chimiothérapie, radiothérapie, Togo

INTRODUCTION

Au cours des deux dernières décennies, des avancées significatives ont été réalisées dans le domaine de la biologie des thérapies du cancer avec de nombreuses nouvelles molécules. Ces nouveaux traitements ont profondément modifié la prise en charge et le pronostic de certains cancers [1,2]. Les manifestations cutanéo-muqueuses font partie des toxicités les plus couramment observées de ces traitements [2,3]. Les principales complications cutanéo-muqueuses de la chimiothérapie sont maintenant bien individualisées. Elles sont d'ailleurs volontiers assez spécifiques de ces traitements anticancéreux, notamment l'*effluvium* anagène, la mucite, le syndrome mains-pieds [4]. La toxicité de la chimiothérapie est dose-dépendante et en lien avec l'association des produits [1].

Par ailleurs, les rayonnements ionisants au cours de la radiothérapie à l'instar de la chimiothérapie, sont aussi utilisés pour traiter diverses formes de cancers. Aux Etats-Unis, au Canada, en Europe et en Australie, 50% des patients cancéreux reçoivent une radiothérapie pendant leur maladie [5]. Parmi ces patients, 95% développeront une radiodermite qui est l'un des effets secondaires les plus courants [6,7], due à des lésions tissulaires causées par une accumulation d'inflammation, de nécrose et de mort cellulaire. Elle se manifeste par une variété de symptômes incluant érythème, œdème,

How to cite this article: Akakpo AS, Ablavi Adani-Ifè AO, Téclessou JN, Kassang P, Mouhari-Toure A, Kombaté K, Saka B, Pitché P. Manifestations cutanéo-muqueuses des traitements anticancéreux à Lomé (Togo): Une série de 35 ca. Our Dermatol Online. 2022;13(Supp. 1):7-14.

Submission: 24.01.2022; **Acceptance:** 01.02.2022

DOI:10.7241/ourd.2022S1.2

desquamation sèche ou humide, et une douleur allant de légère à sévère ou débilitante [8].

La prise en charge des différents types de cancers au Togo se faisait par spécialité médicale. Un avis oncologique sur place n'a été rendu possible qu'à partir de 2017, permettant ainsi, l'utilisation de protocoles thérapeutiques variés avec de large gamme de traitements anticancéreux et plus de visibilité sur leur toxicité. A notre connaissance, une seule étude au Togo [9] avait porté sur une molécule anticancéreuse (Imatinib) et avait relevé les hypopigmentations diffuses et les œdèmes périorbitaires comme étant ses effets secondaires cutanés dominants. Nous menons donc cette étude afin de décrire les différents effets secondaires cutanéo-muqueux des traitements anticancéreux observés chez les patients atteints de cancer à Lomé.

Patients et méthodes

Il s'agit d'une étude transversale descriptive, menée dans le service d'oncologie du Centre Hospitalier Universitaire Sylvanus Olympio et dans un cabinet médical privé de Lomé de novembre 2020 à mai 2021. Les patients suivis pour un cancer et ayant débuté leur première séance de chimiothérapie et ceux revenus du *Sweden Ghana medical centre* d'Accra (le Togo ne disposant pas de radiothérapie que depuis février 2021, les patients nécessitant ce traitement ont été envoyés au Ghana et ont été vus à leur retour) ont été inclus dans cette étude.

Les variables étudiées étaient: les données sociodémographiques (âge, sexe, profession), les antécédents (notion de tabagisme, alcoolisme, diabète, HTA, atopie, séropositivité au VIH), la nature et localisation du cancer, le type histologique du cancer, les traitements anticancéreux (chimiothérapie et modalités, radiothérapie), et les lésions cutanéo-muqueuses apparues au cours de la chimiothérapie et de la radiothérapie.

Les chimiothérapies sont données en fonction du type de cancer et selon divers protocoles [10]:

i) ABVD (Doxorubicine 25 mg/m^2, Bléomycine 15 mg/m^2, Vinblastine 10 mg/m^2, Dacarbazine 375 mg/m^2, administré tous les 15 jours en intraveineuse.

ii) FEC (5 Fluorouracile 500 mg/m^2, Epirubicine 100 mg/m^2, Cyclophosphamide 500 mg/m^2, administré en intraveineuse tous les 21 jours.

iii) EOX: Epirubicine 50 mg/m^2, Oxaliplatine 130 mg/m^2 en intraveineuse tous les 21 jours, Capécitabine 625 mg/m^2 deux fois par jour *per os* pendant les 21 jours.

iv) XELOX: Capécitabine 625 à 1000 mg/m^2 *per os* deux fois par jour, Oxaliplatine 120 à 130mg/m^2 en intraveineuse tous les 21 jours.

v) FOLFOX: 5Fluorouracile 400 mg/m^2, Leucovorine 400 mg/m^2, Oxaliplatine 130mg/m^2, 5Fluorouracile 2400 mg/m^2 en perfusion continue (46 heures) administré tous les 14 jours.

vi) MCAVI: Méthotrexate 30mg/m^2, Vinblastine 3mg/m^2 les 1er, 15e, 22e jour du cycle et Carboplatine AUC$_5$ le 1er jour en intraveineuse tous les 28 jours.

vii) 5FU-CDDP: 5Fluorouracile 1000 mg/m^2/jour en perfusion continue du 1er au 5e jour et Cisplatine 100mg/m^2 le 1er jour chaque 21 jours.

viii) Docétaxel 100 mg/m^2 en intraveineuse tous les 21 jours

ix) Capécitabine 1250 mg/m^2 deux fois par jour *per os* (1er jour au 14e jour), tous les 21 jours.

x) Paclitaxel 220 mg/m^2, Carboplatine AUC$_6$, en intraveineuse tous les 21 jours

xi) Paclitaxel 135 à 175 mg/m^2, Carboplatine AUC$_5$, en intraveineuse tous les 21 jours

xii) Gemcitabine 1000mg/m^2, le 1er, le 8e jour et le 15ème jour du cycle en intraveineuse tous les 28 jours

La radiothérapie du cancer du sein a été faite sur la paroi thoracique atteinte, la chaîne mammaire interne et la chaîne sus claviculaire à la dose de 50 Grays en 25 fractions, 5 jours par semaine pendant 5 semaines. L'irradiation pour les métastases cérébrales a été faite sur l'encéphale à la dose de 30 Grays en 10 fractions, 5 jours par semaine pendant 2 semaines.

Nous avons utilisé le Common Terminology Criteria for Adverse Events (CTCAE) version 4.03 [11,12] pour la classification de la radiodermite et avons parlé de:

i) Grade 0 si pas de dermatite;

ii) Grade 1 si dermatite légère: érythème léger ou desquamation sèche;

iii) Grade 2 si dermatite modérée: érythème modéré à vif, desquamation humide inégale, principalement aux plis cutanés; œdème modéré;

iv) Grade 3 si dermatite sévère: desquamation humide dans les zones autres que les plis cutanés; saignement induit par traumatisme mineur ou abrasion;

v) Grade 4 si dermatite sévère: peau nécrosée ou ulcération complète du derme, saignement spontané du site impliqué, indication de greffe de peau.

Ethics Statement

Le consentement éclairé des patients ont été ont été obtenus et les chefs services ont donné leur pour faire cette étude.

Resultats

Nous avons recruté 35 patients souffrant de cancer dont l'âge moyen était de 52±11, 36 ans avec des extrêmes allant de 24 à 71 ans et un sex-ratio de 0, 35. Les patients étaient en majorité des commerçants/vendeurs (20%), des fonctionnaires (17, 1%) et des sans-emplois (17, 1%). La durée d'évolution du cancer avant la consultation oncologique était de 6 à 12 mois dans 42, 8% des cas (Tableau 1). Le cancer du sein était le plus retrouvé dans 37, 1% (n=13), (Tableau 1). Chez plus de la moitié des patients (n=20, 57, 1%), on notait la présence d'adénopathies dont 60% étaient de siège axillaire (n=12). Parmi les patients 67, 6% (n=23) présentaient des métastases. Les sites métastatiques les plus fréquents étaient le foie (n=9, 39, 1%), le poumon (n=8, 34, 8%) et les ganglions (n=7, 30, 4%). Cinq patients (21, 7%) avaient présenté une carcinose péritonéale et 4 patients (17, 4%) avaient des lésions secondaires osseuses.

Tableau 1: Profession, durée d'évolution, type de cancer

	Effectif n=35	%
Profession		
Commerçant/revendeur	7	20,0
Fonctionnaire	6	17,1
Sans emploi	6	17,1
Ménagères	4	11,4
Retraité	3	8,6
Etudiant/étudiante	1	2,9
Autres professions*	8	22 ,9
Durée d'évolution		
<6 mois	3	8,6
6-12 mois	15	42,8
1-5 ans	14	40,00
>5 ans	3	8,6
Types de cancer		
Cancer du sein	13	37,1
Cancer gastrique	4	11,4
Cancer du rectum	3	8,5
Métastases cérébrales de cancer de sein	2	5,7
Cancer du col de l'utérus	2	5,7
Cancer de l'endomètre	2	5,7
Cancer du colon	2	5,7
Cancer du poumon	2	5,7
Cancer de l'ovaire	1	2,9
Cancer de la fesse	1	2,9
Léiomyosarcome du bras	1	2,9
Lymphome de Hodgkin	1	2,9
Néoplasie intraépithéliale de la verge	1	2,9

Autres professions*: accoucheuse, agent de banque, aide-laboratoire, caissière, cordonnier, enseignant, infirmier, ingénieur

Le carcinome canalaire infiltrant (n=18; 51,3%), l'adénocarcinome (n=15; 42,9%), le sarcome (n=1, 2,9%) et le lymphome (n=1; 2,9%) étaient les types histologiques de cancer les plus retrouvés.

Selon le type de traitement reçu, 26 patients (74, 3%) avaient eu une chimiothérapie et 9 (25, 7%) une radiothérapie.

Les principaux médicaments utilisés au cours de la chimiothérapie étaient les sels de platines (n=18; 69, 2%), les antimétabolites (n=15; 61, 5%), les taxanes (n=9; 34, 6%), (Tableau 2). Une polychimiothérapie a été faite chez 24 (92, 3%) patients.

Les principales manifestations cutanéo-muqueuses observées étaient une hyperpigmentation localisée (Figs. 1a et 1b), notée chez 11 patients (n=42,3%) apparaissant de façon progressive à la 1ère cure (n=3, 11,5%), 2ème (n=6; 23,1%), 3ème (n=9; 34,6%), 4ème (n=9; 34,6%), 5ème (n=11; 42,3%) et la 6ème cure (n=8; 30,8%). Les schémas thérapeutiques étaient le protocole oxaliplatine + capécitabine et le protocole 5fluorouracile + epirubicine + cyclophosphamide. Elle était prononcée de façon progressive au fur et à mesure des cures et siégeait aux paumes et à la plante des pieds (n=5; 45,5%), à la plante des pieds (n=4; 36,3%), au bout des doigts (n=1; 9,1%), sur la langue (n=1; 9,1%).

Une alopécie était notée dès la première cure (n=8; 30, 8%) avec l'utilisation des protocoles 5fluorouracile + épirubicine + cyclophosphamide et paclitaxel +

Tableau 2: Principaux groupes de médicaments utilisés

	Effectif (n=26)	%
Sels de platines	18	69,2
Oxaliplatine	10	
Cisplatine	1	
Carboplatine	7	
Antimétabolites	16	61,5
5 fluorouracile	5	
Capécitabine	10	
Gemcitabine	1	
Taxanes	9	34,6
Paclitaxel ou Taxol	7	
Docétaxel ou Taxotère	2	
Inhibiteurs de topoisomérases	7	26,9
Epirubicine	6	
Doxorubicine	1	
Agents alkylants	6	23,1
Cyclophosphamide	5	
Dacarbazine	1	
Agents scindants	1	3,8
Bleomycine	1	
Vinca-alcaloïdes	1	3,8
Vinblastine	1	

carboplatine. Une atteinte buccale (lésions aphtoïdes et gingivite) avait été retrouvée chez 2 patients (7, 7%) après la 1ère cure par utilisation de capécitabine + oxaliplatine; chez 4 patients (15, 4%) à la 4e cure avec 5 fluorouracile + épirubicine + cyclophosphamide. La seule atteinte unguéale observée était une mélanonychie (Figs. 2a et 2b), notée chez 4 patients à la 4ème cure où étaient utilisés capécitabine + oxaliplatine; doxorubicine + bleomycine + vinblastine + dacarbazine; carboplatine. + paclitaxel; docétaxel. Une seule patiente

Tableau 3 A: Manifestations cutanéo-muqueuses en fonction des périodes de cure et molécules utilisées

	Cure 1 (n=26)		Cure 2 (n=26)		Cure 3 (n=26)		Cure 4 (n=26)		Cure 5 (n=26)		Cure 6 (n=26)		Cure 7 (n=26)		Cure 8 (n=26)		Cure 9 (n=26)	
	N	%	N	%	N	%	N	%	N	%	N	%	N	%	N	%	N	%
Alopécie	8	30,8	8	30,8	8	30,8	8	30,8	8	30,8	8	30,8	8	30,8	8	30,8	8	30,8
											5F							
	5F+EP+C		5F+EP+C		5F+EP+C		5F+EP+C		5F+EP+C		5F+EP+C		5F+EP+C		5F+EP+C		5F+EP+C	
	PA+CA		PA+CA		PA+CA		PA+CA		PA+CA		PA+CA		PA+CA		PA+CA		PA+CA	
Hyperpigmentation localisée	3	11,5	6	23,1	9	34,6	9	34,6	11	42,3	8	30,8	3	11,5	1	3,8	1	3,8
	OX+CAP		OX+CAP		OX+CAP		OX+CAP		OX+CAP		OX+CAP		OX+CAP					
									5F+EP+C		5F+EP+C		5F+EP+C		5F+EP+C		5F+EP+C	
Dépigmentation localisée au pourtour des lèvres	0	0,0	0	0,0	0	0,0	1	3,8	1	3,8	1	3,8	0	0,0	0	0,0	0	0,0
							PA+CA		PA+CA		PA+CA							
Xérose cutanée	0	0,0	1	3,8	4	15,4	3	11,5	3	11,5	2	7,7	0	0,0	0	0,0	0	0,0
			PA+CA		PA+CA		PA+CA		PA+CA		PA+CA							
			CAP+OX		CAP+OX		CAP+OX		CAP+OX		CAP+OX		CAP+OX					
							DO+B + V+DA		DO+B + V+DA		DO+B + V+DA							
Erythème acral	0	0,0	0	0,0	1	3,8	1	3,8	0	0,0	0	0,0	0	0,0	0	0,0	0	0,0
					CAP		CAP											
Atteinte buccale	2	7,7	3	11,5	3	11,5	4	15,4	1	3,8	1	3,8	0	0,0	0	0,0	0	0,0
	CAP+OX																	
			5F+EP+C		5F+EP+C		5F+EP+C											
									PA+CA		PA+CA							
Mélanonychie	1	3,8	1	3,8	3	11,5	4	15,4	2	7,7	2	7,7	0	0,0	0	0,0	0	0,0
	5F+EP+C		5F+EP+C		5F+EP+C													
							CAP+OX											
					DO+B + V+DA		DO+B + V+DA		DO+B + V+DA		DO+B + V+DA							
					CA+PA		CA+PA		CA+PA									
							DOX											

5F=5Fluorouracile, EP=Epirubicine, C=Cyclophosphamide, PA=Paclitaxel, CA=Carboplatine, OX=Oxaliplatine, CAP=Capécitabine, DO=Doxorubicine, B=Bleomycine, DA=Dacarbazine, V=Vinblastine, DOX=Docétaxel

Tableau 3 B: Manifestations cutanéo-muqueuses en fonction des périodes de cure et molécules utilisées

	Cure 1 (n=26)		Cure 2 (n=26)		Cure 3 (n=26)		Cure 4 (n=26)		Cure 5 (n=26)		Cure 6 (n=26)		Cure 7 (n=26)		Cure 8 (n=26)		Cure 9 (n=26)	
	N	%	N	%	N	%	N	%	N	%	N	%	N	%	N	%	N	%
Veinite	0	0,0	1	3,8	2	7,7	1	3,8	1	3,8	0	0,0	0	0,0	0	0,0	0	0,0
			5F+EP+C		5F+EP+C		5F+EP+C		5F+EP+C									
kératodermie plantaire	0	0,0	0	0,0	1	3,8	1	3,8	2	7,7	2	7,7	0	0,0	0	0,0	0	0,0
					CAP+OX		CAP+OX		CAP+OX		CAP+OX							
Lichen cutané	0	0,0	0	0,0	1	3,8	1	3,8	0	0,0	0	0,0	0	0 ,0	0	0,0	0	0,0
					DO+B + V+DA		DO+B + V+DA											
Herpès labial	0	0,0	0	0,0	0	0,0	0	0,0	1	3,8	0	0,0	0	0,0	0	0,0	0	0,0
									5F+EP+C									
Pyodermite de la jambe droite	0	0,0	0	0,0	0	0,0	0	0,0	0	0,0	1	3,8	1	3,8	0	0,0	0	0,0
											5F+EP+C		5F+EP+C					
Dermite du bras droit	0	0,0	0	0,0	0	0,0	0	0,0	0	0,0	0	0,0	0	0,0	0	0,0	1	3,8
																	5F+EP+C	
Orgelet	0	0,0	0	0,0	0	0,0	1	3,8	0	0,0	0	0,0	0	0,0	0	0,0	0	0,0
							5F+EP+C											

5F=5 Fluorouracile, EP=Epirubicine, C=Cyclophosphamide, PA=Paclitaxel, CA=Carboplatine, OX=Oxaliplatine, CAP=Capécitabine, DO=Doxorubicine, B=Bleomycine, DA=Dacarbazine, V=Vinblastine, DOX=Docétaxel

avait eu un lichen cutané à partir de sa 3ème cure et était sous doxorubicine + bleomycine + vinblastine + dacarbazine (Tableau 3a et 3b), (Tableau 4).

La durée de la radiothérapie pour le cancer du sein et des métastases cérébrales du cancer du sein était respectivement de 5 semaines et 2 semaines. Les radiodermites de grade 3 sont apparues à la fin des irradiations (5 semaines). Une radiodermite de grade 3 (Fig. 3), 2 et 1 était notée respectivement chez 4 patientes (44; 4%), 4 autres patientes (44,4%) et 1 patiente (11,2%).

DISCUSSION

Les principales limites de cette étude sont *i)* le faible nombre de patients inclus posant le problème de représentativité, *ii)* la difficulté de rattacher un effet secondaire à un médicament particulier *iii)* l'évolution des effets secondaires non rapportée dans l'étude soit à cause du décès des patients, soit des perdus de vue. Néanmoins, ce travail nous donne une idée de la fréquence des manifestations cutanéo-muqueuses des chimiothérapies et des radiothérapies à Lomé.

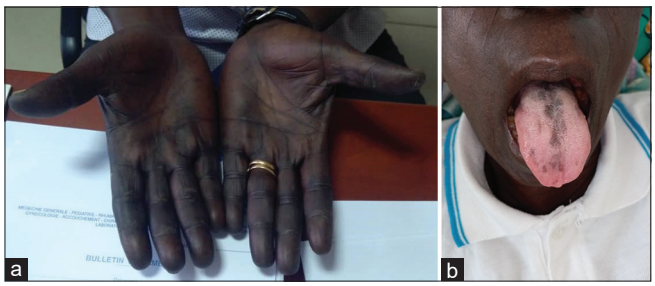

Figure 1: a: Hyperpigmentation localisée aux mains, b: Hyperpigmentation localisée à la langue

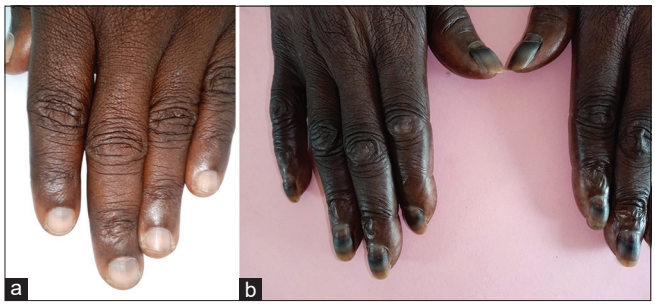

Figure 2 a et b: Mélanonychie

Figure 3: Radiodermite de grade 3

En effet, les thérapies anticancéreuses peuvent entraîner une grande diversité de toxicités dermatologiques affectant la peau, la muqueuse buccale, les cheveux, et les ongles avec une variété de tableaux cliniques, parfois trompeurs. Les dermatologues et les oncologues doivent être conscients de ces effets secondaires afin de pouvoir les reconnaître et les prendre en charge [13,14]. Dans notre travail, ces toxicités étaient dominées par une hyperpigmentation localisée (n=11; 42, 3%) évoluant de façon croissante et prononcée avec les protocoles utilisant les sels de platines + antimétabolites; antimétabolites + inhibiteurs de topoisomérases + agents alkylants. L'alopécie était la 2ème toxicité la plus fréquente (n=8; 30, 8%). Elle a été observée dès la première cure avec l'association des antimétabolites + inhibiteurs de topoisomères topoisomérases + agents alkylants et l'association des taxanes + sels de platines.

L'alopécie est l'effet secondaire cutané le plus fréquent et le plus redouté des patients de la chimiothérapie au point que, pour cette seule raison, jusqu'à 14% de femmes refusent de la faire [14,15]. Bien qu'elle puisse survenir avec la plupart des médicaments cytotoxiques, certains présentent un risque plus élevé en terme de fréquence et/ou de gravité, en particulier les agents alkylants (cyclophosphamide et ifosfamide), les anthracyclines (doxorubicine), les taxanes (paclitaxel et docétaxel), les dérivés de la camptotécine (irinotécan et topotécan). Sa sévérité est liée à la dose et à la durée

Tableau 4: Manifestations cutanéo-muqueuses et leur fréquence

	Effectif (n=26)	%
Hyperpigmentation localisée	11	42,3
Alopécie	8	30,8
Xérose cutanée	4	15,4
Atteinte buccale*	4	15,4
Mélanonychie	4	15,4
Veinite	2	7,7
Kératodermie plantaire	2	7,7
Dépigmentation localisée au Pourtour des lèvres	1	3,8
Erythème acral	1	3,8
Herpès labial	1	3,8
Lichen cutané	1	3,8
Pyodermite de la jambe droite	1	3,8
Dermite du bras droit	1	3,8
Orgelet	1	3,8

Atteinte buccale*: lésions aphtoïdes (n=2), gingivite (n=2)

du traitement [14]. Les protocoles relatifs au cancer du sein (37, 1% dans notre étude) incluant souvent des taxanes, sont signalés comme provoquant les alopécies [16].

L'anomalie pigmentaire la plus courante induite par la chimiothérapie est l'hyperpigmentation qui peut affecter la peau, les muqueuses, les cheveux, les ongles [14]. Les tableaux cliniques ne sont pas spécifiques des médicaments reçus. Une même chimiothérapie peut induire plusieurs types cliniques de pigmentation et, inversement, un même aspect clinique peut résulter de traitements distincts. L'imputabilité propre à chaque molécule est donc souvent difficile à établir, les schémas thérapeutiques reposant avant tout sur l'utilisation de polychimiothérapie [4]. L'hyperpigmentation des ongles fréquemment observée au cours de la chimiothérapie peut être diffuse (cyclophosphamide ou ifosfamide) ou partielle, présentant un motif longitudinal ou plus rarement horizontal. Les bandes horizontales sont plus rares que les bandes longitudinales. Elle est observée après un traitement aux anthracyclines. Les agents alkylants tels que le cyclophosphamide, l'ifosfamide, et le melphalan sont fréquemment responsables de la pigmentation longitudinale, tandis que l'hydroxyurée donne généralement des bandes pigmentées horizontales et longitudinales [14,17]. Dans notre étude, les 4 cas de mélanonychie ont été retrouvés après utilisation de doxorubicine + bléomycine + vinblastine + dacarbazine, carboplastine + paclitaxel; docétaxel. Ainsi, différents régimes de traitement entraînent différents types de toxicité pour les ongles, allant de la mélanonychie à la leuconychie et à l'onycholyse [13].

Le développement de lésions pigmentées sur la muqueuse buccale est assez rare. L'absence de symptomatologie et le caractère peu visible de la muqueuse buccale expliquent sans doute que ces lésions passent le plus souvent inaperçues. Les principales molécules inductrices sont le busulfan, la bléomycine, le cyclophosphamide, le cisplatine, le 5fluorouracile, la doxorubicine, le tégafur, la daunorubicine, l'hydroxyurée et plus récemment la capécitabine. Les lésions peuvent survenir sous polychimiothérapie [4]. Dans notre travail, nous avons eu un cas dû au protocole capécitabine + oxaliplatine

Les autres atteintes de la muqueuse buccale en dehors des troubles pigmentaires sont les saignements, la xérostomie, la glossite, les réactions lichénoïdes, ainsi qu'une hyperkératose et une hyperplasie gingivale. Les taux les plus élevés sont rapportés pour les associations anthracyclines + docétaxel + 5 fluorouracile (66%); docétaxel + 5 fluorouracile (46%) et docétaxel + 5 fluorouracile + platine (43%) [18]. Dans notre travail, nous avons enregistré des lésions aphtoïdes et une gingivite aux capécitabine + oxaliplastine; 5fluorouracile + epirubicine + cyclophosphamide.

Le syndrome mains-pieds est un effet secondaire cutané bien établi de certains agents principalement la capécitabine, le 5fluorouracile, le docétaxel et la doxorubicine. L'érythème, la dysesthésie, la douleur, les craquelures et la desquamation localisés sur les paumes et les plantes sont les symptômes les plus fréquents. Bien qu'il soit un état clinique réversible et ne mettant pas la vie en danger, il affecte la qualité de vie du patient [19]. Dans notre travail, nous avons eu un patient (3,8%) qui avait eu un érythème acral sous capécitabine et deux patients (7,7%) qui avaient une kératodermie plantaire sous capécitabine + oxaliplatine.

La xérose et le prurit sont des effets secondaires largement sous représentés dans de nombreuses thérapies anticancéreuses, mais il a été démontré qu'ils réduisent la qualité de vie du patient plus que la plupart des autres toxicités. Ils sont causés par l'inhibition du récepteur du facteur de croissance épidermique (EGFR) [13]. Dans notre travail, nous avons retrouvé une xérose cutanée dans 15,4% de cas (n=4) due aux protocoles doxorubicine + bléomycine + vinblastine + dacarbazine; paclitaxel + carboplatine; capécitabine + oxaliplatine.

Le cancer du sein est traité par une excision chirurgicale de la tumeur, suivie d'une radiothérapie adjuvante destinée à diminuer le risque de récidive locorégionale et à améliorer la survie [12,20]. Dans notre étude, la radiothérapie (n=9) a été effectuée pour un cancer du sein et des métastases cérébrales de cancer du sein. La radiodermite aigue est l'effet secondaire le plus fréquent [20]. Bien que les lésions tissulaires commencent après la fraction initiale de radiothérapie, les symptômes de la dermite de radiation apparaissent généralement dans les 1 à 4 semaines suivant le début du rayonnement, et restent ou continuent d'augmenter pendant la durée d'exposition. Il a été rapporté que les symptômes guérissent environ 2 à 4 semaines après la fin de la radiothérapie. Les radiodermites peuvent avoir un effet profond sur la qualité de vie [12]. Dans notre travail, les radiodermites de grade 3 sont apparues à la fin des irradiations (5 semaines). L'érythème est la première manifestation, survenant chez plus de 90% de ces patients, suivie d'une desquamation

humide chez plus de 30% des patients [21]. L'hypo et l'hyperpigmentation post-inflammatoire sont des changements chroniques courants observés chez les patients, la perte des follicules pileux, des ongles et des glandes sébacées. La télangiectasie et la fibrose sont également fréquentes chez les patients souffrant de radiodermite chronique, cette dernière les prédispose aux ulcères, à la dégradation de la peau, à la rétraction des tissus, à la limitation des mouvements qui en découle, à la douleur et à la thrombose [11].

CONCLUSION

Notre étude identifie l'hyperpigmentation localisée, l'alopécie, les radiodermites de grade 3 et 2 comme étant respectivement les manifestations cutanéo-muqueuses de la polychimiothérapie et de radiothérapie à Lomé (Togo).

ACKNOWLEDGEMENTS

Les atteintes cutanées au cours des traitements anticancéreux sont des toxicités fréquentes altérant la qualité de vie des patients.

Statement of Human and Animal Rights

All the procedures followed were in accordance with the ethical standards of the responsible committee on human experimentation (institutional and national) and with the 2008 revision of the Declaration of Helsinki of 1975.

Statement of Informed Consent

Informed consent for participation in this study was obtained from all patients.

Références

1. Bonnot J, Pillon F. Chimiothérapie anticancéreuse et prise en charge bucco-dentaire. Actual Pharm. 2013;522:49-52.
2. Sanmartin O. Skin manifestations of targeted antineoplastic therapy. Curr Probl Dermatol. 2018;53:93-104.
3. Kubicka-Wolkowska J, Kedzierska M, Lisik-Habib M, Potemski P. Skin toxicity in a patient with ovarian cancer treated with pegylated liposomal doxorubicin: a case report and review of the literature. Oncol Lett. 2016;12:5332-34.
4. Sibaud V, Fricain JC, Baran R, Robert C. Anomalies pigmentaires induites par les traitements anticancéreux. Première partie: les chimiothérapies. Ann Dermatol. 2013;140:183-96.
5. Siegel R, DeSantis C, Virgo K, Stein K, Mariotto A, Smith T, et al. Cancer treatment and survivorship statistics, 2012. CA Cancer J Clin. 2012;62:220-41.
6. McQuestion M. Evidence-based skin care management in radiation therapy: clinical update. Semin Oncol Nurs. 2011;27:e1-17.
7. Ryan JL. Ionizing radiation: the good, the bad, and the ugly. J Invest Dermatol. 2012;132:985-93.
8. Drost L, Li N, Vesprini D, Sangha A, Lee J, Leung E, et al. Prospective study of breat radiation dermatitis. Clin Breast Cancer. 2018;18:e789-95.
9. Teclessou JN, Kueviakoe IM, Akakpo AS, Kombate K, Saka B, Mouhari-Toure A, et al. Effets secondaires cutanés de l'imatinib: étude portant sur 36 patients. J. Rech. Sci. Univ. Lomé (Togo). 2017;19:453-56.
10. Vignot S. Principaux protocoles de chimiothérapie en oncologie. Paris: DDL éditions, 2010. p257.
11. Singh M, Alavi A, Wong R, Akita S. Radiodermatitis: a review of our current understanding. Am J Clin Dermatol. 2016;17:277-92.
12. Feight D, Baney T, Bruce S, McQuestion M. Putting evidence into practice: evidence-based interventions for radiation dermatitis. Clin J Oncol Nurs. 2011;15:481-92.
13. Salzmann M, Marmé F, Hassel JC. Prophylaxis and management of skin toxicities. Breast Care (Basel). 2019;14:72-7.
14. Guillot B, Bessis D, Dereure O. Mucocutaneous side effects of antineoplastic chemotherapy. Expert Opin Drug Saf. 2004;3:579-87.
15. Huang WY, Hong JB, Chang M, Wang SY, Lai SF, Chein HF, et al. Lower proximal cup and outer root sheath cells regenerate hair bulbs during anagen hair follicle repair after chemotherapeutic injury. Exp Dermatol. 2021;30:503-11.
16. Rebora A, Guarrera M. Why do not all chemotherapy patients lose their hair? Answering an intriguing question. Skin Appendage Disord. 2021;7:280-85.
17. Fabbrocini G, Cameli N, Romano MC, Mariano M, Panariello L, Bianca D, et al. Chemotherapy and skin reactions. J Exp Clin Cancer Res. 2012;31:50.
18. Vigarios E, Epstein JB, Sibaud V. Oral mucosal changes induced by anticancer targeted therapies and immune checkpoint inhibitors. Support Care Cancer. 2017;25:1713-39.
19. Nikolaou V, Syrigos K, Saif MW Incidence and implications of chemotherapy related hand-foot syndrome. Expert Opin Drug Saf. 2016;15:1625-33.
20. Maillot O, Leduc N, Atallah V, Escarmant P, Petit A, Belhomme S, et al. Evaluation of acute skin toxicity of breast radiotherapy using thermography: results of a prospective single-centre trial. Cancer Radiother. 2018;22:205-10.
21. Chan RJ, Larsen E, Chan P. Re-examining the evidence in radiation dermatitis management literature: an overview and a critical appraisal of systematic reviews. Int J Radiat Oncol Biol Phys. 2012;84:e357–62.

Copyright by Abla Sefako Akakpo, et al. This is an open-access article distributed under the terms of the Creative Commons Attribution License, which permits unrestricted use, distribution, and reproduction in any medium, provided the original author and source are credited.
Source of Support: Nil, **Conflict of Interest:** None declared.

Case Report

Multiple furunculoid myiasis in an infant

Khadim Diop[1], Aminata Mbaye[2], Mame Téné Ndiaye Diop[1], Fatou Diasse[1], Saer Diadie[3], Aminata Deh[3], Niare Ndour[3], Coumba Ndiaye[3], Mamadou Sarr[3], Boubacar Ahy Diatta[3], Maodo Ndiaye[3], Moussa Diallo[3], Suzanne Oumou Niang[3]

[1]Service De Dermatologie, Hôpital D'enfants Albert Royer, Dakar Sénégal, [2]Service De Pédiatrie, Hôpital D'enfants Albert Royer, Dakar, Sénégal, [3]Service De Dermatologie, Hôpital Aristide Le Dantec, Dakar, Sénégal

Corresponding author: Khadim Diop, MD, E-mail: bambadiop100391@gmail.com

ABSTRACT

Subcutaneous or furunculoid myiasis is an ectoparasitosis caused by the cutaneous or subcutaneous carriage of larvae of various diptera. The causal agent is most often *Cordylobia Anthropophaga* in tropical areas. We report an observation of multiple subcutaneous myiasis in an infant. The toddler was 2 months old, with no previous history of myiasis and was up to date with vaccinations. He was treated for furunculoid lesions evolving for 5 days. The dermatological examination revealed three inflammatory nodules centred by a whitish orifice without fluid discharge, located on the thorax, the back and the buttocks. The rest of the clinical examination was unremarkable. A maggot was extracted by bi-digital compression of a nodule in the thorax. The diagnosis of furunculoid myiasis was set. The treatment consisted of manual extraction of the maggots and local care. The evolution was favourable after two weeks, labelled by a complete healing of the lesions. Our case is particular because of the occurrence of subcutaneous myiasis in an infant and its misleading clinical presentation simulating multiple furuncles.

Key words: Subcutaneous myiasis; Infant; Furuncles.

How to cite this article: Diop K, Mbaye A, Diop MTD, Diasse F, Diadie S, Deh A, Ndour N, Ndiaye C, Sarr M, Diatta BA, Ndiaye M, Diallo M, Niang SO. Multiple furunculoid myiasis in an infant. Our Dermatol Online. Our Dermatol Online. 2022;13(Supp. 1):15-19.

Submission: 20.06.2021; **Acceptance:** 01.10.2021

DOI: 10.7241/ourd.2022S1.3

Case Report

Des myiases furonculoïdes multiples chez un nourrisson

Khadim Diop[1], Aminata Mbaye[2], Mame Téné Ndiaye Diop[1], Fatou Diasse[1], Saer Diadie[3], Aminata Deh[3], Niare Ndour[3], Coumba Ndiaye[3], Mamadou Sarr[3], Boubacar Ahy Diatta[3], Maodo Ndiaye[3], Moussa Diallo[3], Suzanne Oumou Niang[3]

[1]Service De Dermatologie, Hôpital D'enfants Albert Royer, Dakar Sénégal, [2]Service De Pédiatrie, Hôpital D'enfants Albert Royer, Dakar, Sénégal, [3]Service De Dermatologie, Hôpital Aristide Le Dantec, Dakar, Sénégal

Corresponding author: Khadim Diop, MD, E-mail: bambadiop100391@gmail.com

RÉSUMÉ

La myiase sous cutanée ou furonculoïde est une ectoparasitose causée par le cheminement cutané ou sous cutané de larves de divers diptères. L'agent causal est le plus souvent *Cordylobia anthropophaga* en zone tropical. Nous rapportons une observation de myiases sous cutanée multiples chez un nourrisson. Il s'agissait d'un nourrisson âgé de 2 mois reçu pour des lésions furonculoïdes évoluant depuis 5 jours. L'examen dermatologique retrouvait trois nodules inflammatoires centrés par un orifice blanchâtre ne laissant pas sourdre de liquide, localisés au niveau du thorax, le dos et la fesse. Le reste de l'examen clinique était normal. La compression bi-digitale d'un nodule au niveau du thorax avait permis l'extraction d'un asticot. Le diagnostic de myiase furonculoïde était retenu. Le traitement consistait à l'extraction manuelle des larves et des soins locaux. L'évolution était favorable au bout de deux semaines, marquée par une cicatrisation complète des lésions. Notre observation est particulière par la survenue de myiases sous cutané chez un nourrisson et sa présentation clinique trompeuse simulant des furoncles multiples.

Mot sclés: Myiase sous cutané; Nourrisson; Furoncles

INTRODUCTION

La myiase sous cutanée ou furonculoïde est une ectoparasitose causée par le cheminement cutané ou sous cutané de larves de divers diptères [1]. C'est une affection endémique en zone tropicale et l'agent causal est le plus souvent *Cordylobia anthropophaga* ou ver de Cayor [2]. L'aspect clinique est une lésion furonculoïde [3]. Elle peut survenir à tout âge. A notre connaissance, très peu de cas de myiases sous-cutanés chez le nourrisson ont été rapportés dans la littérature médicale [4]. Nous en rapportons une observation chez un nourrisson de deux mois remarquable par sa présentation clinique simulant des furoncles multiples.

OBSERVATION

Il s'agissait d'un nourrisson âgé de deux mois, sans antécédents pathologiques particuliers, au statut vaccinal à jour. Il était reçu pour des lésions nodulaires multiples sensibles à la palpation, évoluant depuis 5 jours. Son état général était conservé, les constantes normales avec un bon développement psychomoteur. L'examen dermatologique retrouvait trois nodules inflammatoires centrés par un orifice blanchâtre ne laissant pas sourdre de liquide, localisés au niveau du thorax, le dos et la fesse (Fig. 1 – 3). Le reste de l'examen clinique était normal notamment sans adénopathies satellites. La compression bi-digitale d'un nodule au niveau du tronc avait permis l'extraction

How to cite this article: Diop K, Mbaye A, Diop MTD, Diasse F, Diadie S, Deh A, Ndour N, Ndiaye C, Sarr M, Diatta BA, Ndiaye M, Diallo M, Niang SO. Des myiases furonculoïdes multiples chez un nourrisson. Our Dermatol Online. 2022;13(Supp. 1):15-19.

Submission: 20.06.2021; **Acceptance:** 01.10.2021

DOI: 10.7241/ourd.2022S1.3

d'un asticot, laissant une ulcération de 5mm (Fig. 4). Le diagnostic de myiases furonculoïdes multiples était retenu devant la présentation clinique et la mise en évidence de larves à la compression bi-digitale. L'examen parasitologique de la larve n'a pas pu être réalisé. Le traitement consistait à l'extraction manuelle des larves et des soins locaux (Fig. 5). L'évolution était favorable au bout de deux semaines, marquée une cicatrisation complète des lésions.

DISCUSSION

Les myiases (du grec myia = mouche) sont des zoonoses résultant de l'infestation de l'homme ou d'animaux vertébrés par diverses espèces de larves de diptères [5]. La forme la plus commune est la myiase sous cutanée ou furonculoïde comme rapportée dans notre cas, qui est le plus souvent causée par *Cordylobia anthropophaga* en Afrique subsaharienne (ver de Cayor) et par *Dermatobia hominis* en Amérique latine (ver macaque) [2]. On distingue également la myiase cavitaire (ou luminale) ou des conduits naturels, la myiase des plaies, la myiase rampante et la myiase intestinale qui reste exceptionnelle [3]. Les myiases sous-cutanées sont rares et sous-estimées, représentant 0,9 % des ectoparasitoses [6]. Cette affection peut survenir à tout âge [7]. A notre connaissance, en Afrique Subsaharienne, très peu de cas de myiases sous-cutanées chez le nourrisson ont été rapportés dans la littérature médicale [4]. Cette rareté pourrait s'expliquer par une moindre exposition aux facteurs de risque chez le nourrisson. Les larves infestent le plus souvent les animaux domestiques. L'homme est un hôte accidentel. L'infestation par les larves de *C. anthropophaga* survient après contact avec des œufs déposés sur du sable humide ou sur du linge ayant séché à l'air libre et non repassé. Après trois jours de maturation, les œufs libèrent une larve de stade 1 se déplaçant activement à la recherche d'un hôte. Au contact de la peau, la larve pénètre activement l'épiderme et se développe pendant une dizaine de jours dans le tissu sous cutané, en passant par trois stades larvaires. Les crochets buccaux de la larve permettent sa fixation chez l'hôte et son alimentation. Après des semaines de maturation, elle quitte la peau et atteint le sol pour se transformer en mouche [8]. Dans notre cas, le mode de contamination serait indirect par l'intermédiaire du linge ayant séché à l'air libre et non repassé, expliquant la topographie des lésions au niveau des zones couvertes.

Le diagnostic de la myiase sous-cutané est essentiellement clinique. L'aspect clinique est une papule ou un nodule

Figure 1: Inflammatory nodule centered by a whitish opening in the thorax.

Figure 2: Inflammatory nodule on the back.

Figure 3: Inflammatory nodule of the buttock.

Figure 4: Manual extraction of Cordylobia Anthrophoga larva.

Figure 5: Larvae of Cordylobia Anthrophoga.

érythémateux parfois inflammatoire centré par un orifice blanchâtre comme observé dans notre cas [1,2]. L'examen parasitologique de la larve permet de mettre en évidence l'espèce responsable qui est le plus souvent *Cordylobia anthropophaga* ou ver de Cayor en zone tropicale. La présentation clinique notait dans notre cas à type de lésions furonculoïdes multiples est inhabituelle et prêtait à confusion avec des furoncles ou des abcès multiples. Mais, le contexte épidémiologique et surtout l'examen minutieux des lésions à type de papules érythémateux centré par un orifice blanchâtre nous ont permis de retenir le diagnostic de myiases sous cutanées multiples.

Le traitement de la myiase sous-cutané dépend du stade larvaire [9,10]. Au stade initial de l'infection, la prise en charge consiste à asphyxier la larve par une substance occlusive (vaseline, vernis à ongles, huile de paraffine, huile de pétrole, lard, graisse de porc ou autres corps gras, pâte à mâcher.) [2,9,10]. Les corps occlusifs ont pour but de créer une asphyxie de la larve et forcer cette dernière à se diriger vers la surface de la peau pour trouver de l'air [10]. Il devient alors plus facile de l'extraire en appliquant une pression latérale autour de la lésion L'extraction manuelle à l'aide d'une pince ou par compression bi-digitale est indiquée lorsque la maturation larvaire est complète comme réalisée dans notre cas. Enfin, l'extraction chirurgicale demeure une exception. Elle est préconisée en cas d'impossibilité de retirer la larve manuellement [1,2,10]. Elle doit être pratiquée de manière stérile et la larve doit être retirée entière. En cas de rupture de la larve, le patient risque de développer une réaction d'hypersensibilité et, plus tard, une réaction locale à corps étranger. Un traitement médicamenteux antiparasitaire n'est pas nécessaire, bien que l'ivermectine semble efficace. La complication principale de la myiase furonculoïde est la surinfection bactérienne [10]. La prophylaxie consiste à laver le linge de manière rigoureuse, à le mettre à sécher en plein soleil, et à le repasser avec un fer très chaud pour détruire les œufs [1,2].

CONCLUSION

Nous rapportons une observation de myiase sous cutanée particulière par la survenue chez un nourrisson de deux mois et sa présentation clinique trompeuse à type de lésions furonculoïdes multiples. La prévention consiste à repasser le linge avant utilisation.

Consent

The examination of the patient was conducted according to the principles of the Declaration of Helsinki.

The authors certify that they have obtained all appropriate patient consent forms, in which the patients gave their consent for images and other clinical information to be included in the journal. The patients understand that their names and initials will not be published and due effort will be made to conceal their identity, but that anonymity cannot be guaranteed.

REFERENCES

1. Mbaye PA, Sagna A, Ndong A, Ndoye NA, Ndour O, Ngom G. [Scrotal myiasis at the child: Case study]. Afr J Urol. 2018;24:399–401.
2. Sarr A, Sow D, Diao B, Ndoye AK, Gueye O, Ba O, et al. [Preputial myiasis: about one case]. Andrologie. 2011;21:260–2.
3. Faida A, Rim A, Najeh B, Ali M, Ghazi K, Bassem L, et al. Des furonroncles résistants aux anti- biotiques: penser à la myiase ! Pan African Med J. 2013;15:41.

4. Deheck E, Nzungu PN, Cailliez JC, Guevart E, Delhaes L, Dei-Cas E, et al. Cordylobia anthropophaga (Diptera: Calliphoridae) Outside Africa: A case of furuncular myiasis in a child returning from Congo. J Med Entomol. 2005;42:187.
5. Hochedez P, Caumes E. [Common skin diseases in returning travelers], Lett Infectiol. 2008;XXIII:87-121.
6. Diabaté A, Kourouma HS, Kouabenan AAS, Gué I, Vagamon B, Aka BR. Profi l épidémiologique, clinique et évolutif des infections parasitaires cutanées superfi cielles en milieu hospitalier en Côte d'Ivoire, Rev Int Sc Med-RISM. 2018;20:1.
7. Ikrame B, Najwa B, Hanaa R, Sofi a N, Razika B, Benbouzid MA, et al. Myiase auriculaire humaine: à propos de deux cas. PAMJ Clin Med. 2021;51-2.
8. Devienne P, Bobard P, Pinhas C. Le ver de Cayor, agent d'une myiase furonculeuse. Insectes. 2004;35:23–4.
9. Elsendoorn A, Landron C, Goudet V, Pénin G, Roblot F. [An erysipelas revealing infection by Dermatobia hominis]. Med Mal Infect. 2010;40:45-7.
10. Hirsch G, Jeandel R, Biechler M, Boivin JF, Hillion B. Myiase furonculoïde à Dermatobia hominis: diagnostic fortuit sur la coupe macroscopique extemporanée d'un nodule cutané, Ann Dermatol Venereol. 2015;142:776-9.

Copyright by Khadim Diop, et al. This is an open-access article distributed under the terms of the Creative Commons Attribution License, which permits unrestricted use, distribution, and reproduction in any medium, provided the original author and source are credited.
Source of Support: Nil, **Conflict of Interest:** None declared.

Our Dermatology Online

www.odermatol.com

Suppl. 1 .2022 (09.February.2022)