Volume 11, Supplement 1, July 2020
p. 1 - 41
Issue online since Thursday July 30, 2020

ISSN: 2081-9390
DOI: 10.7241/ourd

Notre Dermatologie en ligne

www.odermatol.com

- Les étiologies des lymphœdèmes de membres : étude rétrospective de 309 cas à Dakar
- Les infections sexuellement transmissibles chez les filles âgées de 1 à 15 ans victimes présumées d'abus sexuels à Thiès/Sénégal : à propos de 98 cas
- Les manifestations dermatologiques chez les patients dialysés : étude longitudinale et descriptive de 208 cas à Dakar
- Dysidroses plantaires : étude épidémio-clinique et mycologique de 112 cas
- Abcès sous cutané isolé: une forme exceptionnelle de la tuberculose
- La Maladie de Kaposi sur co-infection VIH/Hépatite virale B associée à une épidermodysplasie verruciforme de Lutz-Lewandowski chez un enfant à Thiès (Sénégal)
- Un cas d'eczéma professionnel aéroporté à l'hydroxyisohexyl 3-cyclohexene carboxyaldhéhyde au Bénin
- Electrogalvanisme oral
- Hyperéosinophilie sous ustékinumab associée à une récidive et aggravation après changement par sécukinumab

Supplement 1 / 2020

Editorial Pages

e-ISSN: 2081-9390
DOI: 10.7241/ourd

Quarterly
Our Dermatol Online

published since 01/06/2010 years

www.odermatol.com

Editor in Chief:
Piotr Brzeziński, MD Ph.D

Address:
ul. Braille'a 50B, 76200 Słupsk, Poland
tel. 48 692121516, fax. 48 598151829
e-mail: **brzezoo77@yahoo.com**

Publisher:
Our Dermatology Online

Address:
ul. Braille'a 50B, 76200 Słupsk, Poland
tel. 48 692121516, fax. 48 598151829
e-mail: **brzezoo77@yahoo.com**

Associate Editor:
Ass. Prof. Viktoryia Kazlouskaya (USA)

Indexed in:

Universal Impact Factor for year 2012 is = 0.7319
system of opinion of scientific periodicals INDEX COPERNICUS (8,69)
(Academic Search) EBSCO
(Academic Search Premier) EBSCO
MNiSW (kbn)-Ministerstwo Nauki i Szkolnictwa Wyższego (7.00)
DOAJ (Directory of Open Acces Journals)
Geneva Foundation for Medical Education and Research (GFMER), Google Scholar, Open J-Gate, NewJour,
International Committee of Medical Journal Editors (ICMJE), Genamics JournalSeek, Hinari,
Bielefeld Academic Search Engine (BASE), WorldCat, e -journal, WorldWideScience.org, National Science Library,
LibSearch, Sciencegate, Virtual Science Library (VSL), Wanfang Data, COnnecting REpositories (CORE),
CAB Abstracts, Global Health, Journal Indexed in Directory of Research Journals Indexing,
OAIster: The Open Access Initiative, OAJSE - Open Access Journals Search Engine, Scirus

Previous website:	issue 1.2010	www.ndermatol.like.pl
	since issue 2.2010 to issue 3.2011	www.odermatol.like.pl
	since issue 4.2011	www.odermatol.com
Previous shortcut:	since issue 1.2010 to issue 3.2011	N Dermatol Online
	since issue 4.2011	Our Dermatol Online

Open access journal:

This is an open access journal which means that all content is freely available without charge to the user or his/her institution. Users are allowed to read, download, copy, distribute, print, search, or link to the fullor texts of the articles in this journal without asking prior permission from the publisher or the author.

Our Dermatology Online is a international journal that publishes original contributions in the field of dermatology, including papers on biochemistry, morphology and immunology of the skin.

The journal is among the few not related to dermatological associations or belonging to respective societies which guarantees complete independence. Offers a platform for review articles in areas of interest for dermatologists.

OurDermatologyOnline offers article in English as well as in other languages. This is in accordance with the BOAI definition of open access.

Editorial Board

Abdel-Naser, Mohamed Badawy, Prof. (Egypt)
Abdul-Lateef Mousa Haider, MD (Iraq)
Al Aboud Khalid, MD (Saudi Arabia)
Al-Kamel Mohamed A., MD (Yemen)
Al-Mashaleh Manal Sulaiman, MD (Jordan)
Abreu-Velez Ana Maria, Prof. (USA)
Abreu Hilda, MD (Urugway)
Adaskevich Uladzimir, Prof. (Belarus)
Afifi Mustafa, MD (United Arab Emirates)
Aghaei Shahin, Ass. Prof. (Iran)
Akpaka Patrick Eberechi, Prof. (Trinidad and Tobago)
Akyshbayeva Kulbarshin, Prof. (Kazakhstan)
Amichai Boaz, MD (Israel)
Arakelyan Hayk S. Prof. (Armenia)
Arenas Roberto, Prof. (Mexico)
Arif Tasleem, MD (India)
Asuquo Maurice Efana, Prof. (Nigeria)
Auto James, Ass. Prof. (Solomon Islands)
Fatou Barro-Traoré, Prof. (Burkina Faso)
Christian Muteba Baseke, MD (Democratic Republic of the Congo)
Beigi Pooya Khan Mohammad, Prof. (Canada)
Bharti Rakesh, MD (India)
Bonifaz Alexandro, Prof. (Mexico)
Borowska Katarzyna, Ass. Prof. (Poland)
Borruto Franco, Prof. (Monaco)
Bouadjar Bakar, Prof. (Algeria)
Bukhari Iqbal A., Prof. (Saudi Arabia)
Cabo Horacio, Prof. (Argentina)
Chamcheu Jean Christopher, Ph.D (USA)
Chang Patricia, MD Ph.D (Guatemala)
Chihanga Simon, MD (Botswana)
Choon Siew Eng, MD (Malaysia)
Chuh An Tung Antonio, Prof. (Hong Kong)
Crump Vincent, MD (New Zealand)
Daboul Mohamed Wael, MD (Syria)
Daisley Hubert, Prof. (Trinidad and Tobago)
Darlenski Razvigor, MD Ph.D (Bulgaria)
Diouf Assane, Ass. Prof. (Senegal)
Dobrev Hristo, Prof. (Bulgaria)
Doganay Mehmet, Prof. (Turkey)
Dong Huiting, Prof. (China)
Dori Geme Urge, PhD (Ethiopia)
Draganita Ana Maria, MD PhD (Romania)
Drljević Irdina, MD, Ph.D. Ass. Prof. (Bosnia and Herzegovina)
Dubakienė Rūta, Prof. (Lithuania)
Edwards Carl, Ass. Prof. (USA)
Elhassan Elizabeth, MD (Senegal)
Farkas Arpad, MD PhD (Hungary)
Fernandez-Flores Angel, MD Ph.D (Spain)
Fortuna Giulio, Ass. Prof. (USA)
Gołąb Elżbieta, Prof. (Poland)
Gómez Cuevas Alina, Prof. MD (Nicaragua)
Grattan Clive (United Kingdom)
Grivcheva-Panovska Vesna, Prof. (Macedonia)
Guzmán Antonio, MD (Paraguay)
Hashimoto Takashi, Prof. (Japan)
Hassan Iffat, Prof. (India)
Hegyi Vladimir, Prof. (Slovakia)
Hidalgo-Matlock Benjamin, MD (Costa Rica)
Hysi Katerina, MD (Albania)
Janjua Shahbaz, MD (Pakistan)
Jeseňák Miloš, Ass. Prof. (Slovakia)
Jeewon Rajesh, Ph.D. (Mauritius)
Jordán Rodriguez Ramiro, Prof. (Bolivia)
Julian Rolando, Prof. (El Salvador)
Kaszuba Andrzej, Prof. (Poland)
Kaštelan Marija, Prof. (Croatia)
Katsambas Andreas, Prof. (Greece)
Khawaja Shakeel Ahmed, PhD (Eritrea)
Kibbi Abdul-Ghani, Prof. (Lebanon)
Kossi Metowogo, Ph.D (Togo)
Kuiate Jules-Roger, Prof. (Cameroon)
Lan Cheng-Che E., Ass. Prof. (Taiwan)
Lopez-Granja Jorge, MD (Belize)
Lotti Torello, Prof. (Italy)
Mahassadi Alassan Kouamé, Ass. Prof. (Côte d'Ivoire')
Mahdi Juma Husain Ali, MD (Bahrain)
Maibach Howard I., Prof (USA)
Maio Paula, MD (Portugal)
Mekokishvili Lali, Prof. (Georgia)
Mikkelsen Carsten Sauer, MD (Denmark)
Mourad Mokni, Prof. (Tunisia)
Mota Luiz Alberto Alves, Prof. (Brazil)
Mrisho Fatma, MD (Tanzania)
Muvunyi Claude Mambo, MD (Rwanda)
Ndugwa Christopher, Prof. (Uganda)
Nedelciuc Boris, Ass. Prof. (Moldova)
Nhlengethwa Winnie, Prof. (Swaziland)
Nigam Pramod Kumar, Prof. (India)
Nikolic Milos, Prof. (Serbia)
Nowicki Roman, Prof. (Poland)
Nwabudike Lawrence Chukwudi, MD Ph.D (Romania)
Odeh Samuel, Prof. (Gabon)
Olszański Romuald, Prof. (Poland)
Oranje Arnold, Prof. (Netherlands)
Parajuli Sudip, MD (Nepal)
Parvin Rukhsana, MD (Bangladesh)
du Plessis Jeanetta, Prof. (South Africa)
Puri Neerja, MD (India)
Pusahai-Riman Paula, BSc, MS (Papua New Guinea)

Editorial Board

Qurashi Mohd, MD (Sudan)
Riedl Elisabeth, Ass. Prof. (Austria)
Ríos Yuil José Manuel, Prof. (Panama)
Ranotsi Amelia, PhD (Lesotho)
Rubio-Texeira Marta Ph.D. (Belgium)
Rusnak Martin, Prof. (Slovakia)
Sayad Ibrahim, Prof. (Kuwait)
Sharquie Khalifa E., Prof. (Iraq)
Shawa Mary, MD (Malawi)
Shkilna Mariia, MD Ph.D (Ukraine)
Sinclair Rodney Daniel, Prof. (Australia)
Singh Harjeet, MD (Qatar)
Slavic Vjerolsva, MD PhD (Montenegro)
Srinivasan Sundaramoorthy, Prof. (India)
Sumathipala Gayan Saranga, MD (Sri Lanka)
Tapia Felix J., Ass. Prof. (Venezuela)
Tatu Alin, MD (Romania)
Teixeira Roni Leonardo, MD (Brazil)
Tincopa-Wong Oscar Wilfredo, MD (Peru)
Tresh Amani, MD (Libya)
Tylewska-Wierzbanowska Stanisława, Prof. (Poland)
Uraga Pazmiño Enrique, MD (Ecuador)
Usha Rani Anaparthy, Prof. (India)
Valdebran Manuel, MD (Dominican Republic)
Vok Marko, MD (Slovenia)
Win Oo Soe, MD (Myanmar)
Wollina Uwe, Prof. (Germany)
Wortsman Ximena, Ass. Prof. (Chile)
Yamamoto Toshiyuki, Prof. (Japan)
Yuil de Ríos Emma, MD (Panama)
Zabielski Stanisław, Prof. (Poland)
Zawar Vijay, Prof (India)

Contents

Original Articles

The causes of member's lymphoedema: a retrospective study of 309 cases in Dakar 1
Maodo Ndiaye, Saer Diadie, Pauline Dioussé, Boubacar Ahy Diatta, Assane Diop, Marie Antoinette Dione, Ndeye Bougoul Seck, Moussa Diallo, Fatimata Ly, Suzanne Oumou Niang, Mame Thierno Dieng, Assane Kane

Sexually transmitted infections among girls aged 1 to 15 years, presumed victims of sexual abuse in Thies/Senegal: about 98 cases 7
Pauline Dioussé, Mariétou Thiam, Agbogbenkou Tevi Deladem Lawson, Haby Dione, Lamine Gueye, Mariama Bammo, Thierno Abdoul Aziz Diallo, Fatou Seck, Ndiaga Gueye, Amadou Mactar Gueye, Ramatoulaye Diagne Gueye, Mamadou Lamine Cissé, Mame Thierno Dieng, Bernard Marcel Diop, Mamadou Mourtalla Ka

Dermatological manifestations of patients on hemodialysis: a longitudinal descriptive study of 208 cases in Dakar 12
Maodo Ndiaye, Saer Diadie, Ameth Lemrabot Tall, Marie Antoinette Dione, Moussa Diallo, Assane Diop, Boubacar Ahy Diatta, Ndeye Bougoul Seck, Salimatou Diallo, Mame Téné Ndiaye, Fary Ka, Suzanne Oumou Niang, Fatimata Ly, Assane Kane, Mame Thierno Dieng

Brief Report

Plantar dysidrosis: epidemiological, clinical and mycological study of 112 cases 19
Wafaa Bahtaoui, Fatima Zahra El Fetoiki, Fouzia Hali, Maha Soussi-Abdellaoui, Soumiya Chiheb

Case Reports

Isolated sub-cutaneous abcess of the buttock: An exceptional feature of tuberculosis 24
Fatima Zahra Elfatoiki, Maha Mouradi, Hayat Dahbi Skali, Fouzia Hali, Farida Marnissi, Soumia Chiheb

Kaposi's disease due to HIV/viral hepatitis B co-infection associated with a Lutz-Lewandowski epidermodysplasia verruciformis in a child in Thiès (Senegal) 28
Gueye Amadou Makhtar, Dioussé Pauline, Bammo Mariama, Dial Chérif, Diallo Thierno Abdoul Aziz, Dione Haby, Seck Fatou, Diallo Ngoné, Fall Codou, Diagne Gueye Ndèye Ramatoulaye, Dieng Mame Thierno, Diop Bernard Marcel, Ka Mamadou Mourtalla

A case of airborne occupational eczema with hydroxyisohexyl 3-cyclohexene carboxyaldhehyde in Benin 32
Fabrice Akpadjan, Mênonli Adjobimey, Rose Mikponhoué, Serge Adè, Vikkey Hinson, Paul Ayélo, Christiane Koudoukpo, Félix Atadokpèdé

Oral electro galvanism 36
Fatma Frikha, Emna Bahloul, Hela Mesrati, Meriem Amouri, Hamida Turki

Letter to the Editor

Hyperéosinophilie sous ustékinumab associée à une récidive et aggravation après changement par sécukinumab [Ustekinumab-induced hypereosinophilia associated with recurrence and worsening after switching by secukinumab] 40
Thomas Schiestel

Original Article

The causes of member's lymphoedema: a retrospective study of 309 cases in Dakar

Maodo Ndiaye[1], Saer Diadie[1], Pauline Dioussé[2], Boubacar Ahy Diatta[1], Assane Diop[3], Marie Antoinette Dione[1], Ndeye Bougoul Seck[1], Moussa Diallo[1], Fatimata Ly[3], Suzanne Oumou Niang[1], Mame Thierno Dieng[1], Assane Kane[1]

[1]Service de Dermatologie Hôpital Aristide Le Dantec, Université Cheikh Anta DIOP de Dakar, Sénégal, [2]Service Dermatologie, Hôpital de Thiés, Sénégal, [3]Service de Dermatologie IHS Dakar, Université Cheikh Anta DIOP de Dakar, Sénégal

Corresponding author: Dr. Saer Diadie, E-mail: diadie_saer@yahoo.fr

ABSTRACT

Background: Data on lymphoedema in Africa is scare. Our aim is to determine the epidemiological features and etiological factors of lymphoedema in Dakar. **Methodology:** A 20 years retrospective study of all patients presented lymphoedema in dermatology department of Aristide Le Dantec hospital in Dakar. **Results:** 309 cases which representing 0.2% of total consultations were studied. The sex ratio was 0.97 and the average age was 42.4 years. The duration of evolution before the consultation ranged from 11 days to more than 20 years. Lymphedema of the lower limbs was found in 90% and the upper limb in 3.5%. Among patients with lower limb lymphedema, 68.7% had had a unilateral form while upper limbs involvement was bilateral in 18.2%. 6.4% of patient showed multiple localizations. Lymphedema was primary in 14.5%. Among primary lymphedema a case Meige disease and a case of Noone-Milroy syndrome were noted. Secondary causes included bacterial cellulitis in 41.7%, sarcoma of the disease in 31.7%, venous insufficiency in 7.12%, 2.26% in trauma. 100% cases of bacterial dermohypodermitis, 78% cases of Kaposi's disease, 100% cases of venous diseases, 85% of traumatic causes and 75% of iatrogenic lymphedema happened in lower limbs. All multifocal forms were associated with Kaposi's sarcoma. **Conclusion:** the causes of lymphoedema in tropical regions are dominated by secondary forms mainly bacterial dermohypodermitis and Kaposi disease.

Key words: Lymphedema; Dermatology; Dakar

How to cite this article: Ndiaye M, Diadie S, Dioussé P, Diatta BA, Diop A, Dione MA, Seck NB, Diallo M, Ly F, Niang SO, Dieng MT, Kane A. The causes of member's lymphoedema: a retrospective study of 309 cases in Dakar. Our Dermatol Online. 2020;11(Supp. 1):1-6.

Submission: 22.03.2020; **Acceptance:** 01.05.2020

DOI: 10.7241/ourd.2020S.1

Original Article

Les étiologies des lymphœdèmes de membres: étude rétrospective de 309 cas à Dakar

Maodo Ndiaye[1], Saer Diadie[1], Pauline Dioussé[2], Boubacar Ahy Diatta[1], Assane Diop[3], Marie Antoinette Dione[1], Ndeye Bougoul Seck[1], Moussa Diallo[1], Fatimata Ly[3], Suzanne Oumou Niang[1], Mame Thierno Dieng[1], Assane Kane[1]

[1]Service de Dermatologie Hôpital Aristide Le Dantec, Université Cheikh Anta DIOP de Dakar, Sénégal, [2]Service Dermatologie, Hôpital de Thiés, Sénégal, [3]Service de Dermatologie IHS Dakar, Université Cheikh Anta DIOP de Dakar, Sénégal

Corresponding author: Dr. Saer Diadie, E-mail: diadie_saer@yahoo.fr

RÉSUMÉ

Introduction: En Afrique, les études portant sur les lymphœdèmes sont rares. Notre objectif est de déterminer les aspects épidémiologiques ainsi que les facteurs étiologiques des lymphœdèmes à Dakar. **Méthodologie:** Une étude rétrospective menée au service de Dermatologie de l'hôpital Aristide Le Dantec d'une durée de 20 ans avait inclus tous les patients atteints de lymphœdèmes. **Résultats:** Nous avions observé 309 cas, représentant 0,2% des motifs de consultation. Le sex-ratio était de 0,97 et l'âge moyen 42,4 ans. La durée d'évolution avant la consultation allait de 11jours à plus de 20ans. Le lymphœdème du membre inférieur était trouvé dans 90% et celui du membre supérieur dans 3,5%. Parmi les patients ayant une atteinte des membres inférieurs, 68,7% avait eu une forme unilatérale tandis que l'atteinte des membres supérieurs était bilatérale dans 18,2%. Une localisation multiple était trouvée dans 6,4%. Le lymphœdème était primitif dans 14,5%. Parmi les causes primitives un cas de maladie de Meige et un cas de syndrome de Noone-Milroy ont été notés. Les causes secondaires comprenaient la dermohypodermite bactérienne dans 41,7%, la maladie de Kaposi dans 31,7%, l'insuffisance veineuse dans 7,12%, les traumatismes dans 2,26%. Les membres inférieurs constituaient 100% des localisations des dermohypodermites bactériennes, 78% des maladies de Kaposi, 100% des maladies veineuses, 85% des causes traumatiques et 75% des causes iatrogènes. Toutes les formes multifocales étaient liées à la maladie de Kaposi. **Conclusion:** Les étiologies des lymphœdèmes sont dominées en zone tropicale par les formes secondaires notamment les dermohypodermites bactériennes et la maladie de kaposi.

Mots clés: Lymphoedème; Dermatology; Dakar

INTRODUCTION

Les lymphœdèmes sont les conséquences du dysfonctionnement du système lymphatique [1]. Sa prévalence dans la population est estimée à 1/20000 avant 20ans avec une nette prédominance chez la femme [2]. Les lymphœdèmes peuvent être classés en lymphœdèmes primitifs et lymphœdèmes secondaires à des lésions des voies lymphatiques [3]. Les formes secondaires sont dominées par les filarioses lymphatiques à l'échelle mondiale [4] tandis que dans les pays occidentaux, presque tous les cas sont liés au cancer et aux interventions qui y sont associées [5,6]. Son diagnostic est essentiellement clinique, cependant des examens complémentaires sont parfois nécessaires notamment à visée étiologique ou thérapeutique [7]. En Afrique subsaharienne il existe peu d'étude portant sur les lymphœdèmes. Notre objectif était de déterminer ses aspects épidémiologiques et ses facteurs étiologiques.

MALADES ET METHODES

Il s'agit d'une étude rétrospective sur une période de 20 ans (janvier 1990 décembre 2010) concernant les patients présentant un lymphœdème, suivis dans le service de Dermatologie de l'hôpital Aristide Le Dantec. Le diagnostic de lymphœdème était retenu sur l'aspect

How to cite this article: Ndiaye M, Diadie S, Dioussé P, Diatta BA, Diop A, Dione MA, Seck NB, Diallo M, Ly F, Niang SO, Dieng MT, Kane A. Les étiologies des lymphœdèmes de membres: étude rétrospective de 309 cas à Dakar. Our Dermatol Online. 2020;11(Supp. 1):1-6.

Submission: 22.03.2020; **Acceptance:** 01.05.2020

DOI: 10.7241/ourd.2020S.1

clinique de l'œdème (élastique ou dur), l'existence de pachydermie ou de papillomatose, l'accentuation des plis de flexion de la cheville et des orteils, la présence du signe de Stemmer (impossibilité de plisser la peau de la face dorsale du deuxième orteil). L'étiologie du lymphœdème était retenue sur la base des données de l'interrogatoire: antécédents personnels médicaux (poussées de dermo-hypodermite bactérienne, œdème des membres inférieurs à la station assise ou debout prolongée), chirurgicaux (geste chirurgical ayant précédé la survenue du lymphœdème), antécédents de séjour en zone d'endémie filarienne, antécédents familiaux (histoire familiale de lymphœdème), durée d'évolution du lymphœdème. L'examen physique: existence d'autres signes associés tels que les varices des membres inférieurs, les ulcères veineux de jambe, les placards ou nodules angiomateux et l'exophtalmie. Des examens paracliniques (échodoppler, biopsie, sérologie VIH, dosage des hormones thyroïdiennes) ont été réalisés dans certains cas. Le lymphœdème primitif est défini comme une insuffisance du drainage lymphatique en relation avec une malformation constitutionnelle du système lymphatique. Elle s'oppose au lymphœdème secondaire qui est provoqué par une altération acquise du réseau de drainage lymphatique. Parmi les formes primaires, elles étaient congénitales (survenu à la naissance ou avant l'âge de 2ans), précoce (entre 2 et 35 ans) et tardif (après 35ans). Les données ont été saisies et analysées par le logiciel EPI-Info version 6.

RESULTATS

Sur une durée de 20 ans, nous avons recensé 309 malades présentant un lymphœdème dont 217 patients étaient hospitalisés et 92 suivis en ambulatoire. La fréquence hospitalière était de 0,2% des malades suivis en consultation et 4% des motifs d'hospitalisation. L'âge moyen était de 42,4 ans avec des extrêmes de 11j à 87 ans. Les tranches d'âge (20-39ans) et (40-59ans) étaient les plus représentées. Nous avons trouvé 157 femmes (50,8%) et 152 hommes (49,1%) soit un sex- ratio de 0,96.

Les terrains et habitudes de vie retrouvés chez nos malades étaient une pratique de la dépigmentation artificielle (23 cas), une obésité (12 cas), une HTA (10 cas), un diabète (6 cas), une drépanocytose hétérozygote (2 cas) et une grossesse évolutive de 37 semaines d'aménorrhée chez une patiente. Quatre patients avaient un antécédent chirurgical ayant contribué à l'étiologie du lymphœdème. Il s'agissait d'une exérèse d'une adénopathie axillaire, l'exérèse d'un lipome de la cuisse, la kystectomie, et l'incision d'un abcès de la racine de la cuisse. Les antécédents familiaux de lymphœdème étaient trouvés chez 3 patients (1%) dont deux chez les ascendants et un chez les collatéraux. La durée d'évolution du lymphœdème avant la consultation dans le service allait de 11jours à plus de 20ans.

Les formes topographiques étaient uni ou bilatérales, intéressant soit le membre inférieur, soit le membre supérieur ou les deux à la fois. Les formes associées étaient, une extension des organes génitaux externes constatée chez 6 patients (1,94%), de nodules angiomateux chez 98 patients (31,71%), d'intertrigos inter-orteils chez 43 patients (13,9%), de goitre avec exophtalmie bilatérale chez un patient. A la paraclinique, la goutte épaisse nocturne à la recherche de microfilaires réalisée chez 6 patients, était positive dans un seul cas. L'echodoppler veineux fait chez 37 patients (12%), avait décelé une insuffisance veineuse (incontinence valvulaire ostiale ou tronculaire, incontinence des veines perforantes) chez 22 patients. Le scanner abdomino-pelvien réalisé chez 15 patients, avait mis en évidence un aspect de coulée tissulaire rétro péritonéale médiane, évoquant une coulée lymphoemateuse chez un patient. L'échographie thyroïdienne avait objectivé un goitre homogène diffus chez un patient. L'histopathologie cutanée avait confirmé le diagnostic de maladie de kaposi chez 98 malades et à un myxœdème prétibial chez 1 malade. La sérologie rétrovirale réalisée chez 97 malades, était positive chez 36 malades ayant une maladie de kaposi. Le dosage des hormones thyroïdiennes avait montré une diminution du taux de T4 (3,44pmol/l) et une augmentation du taux de TSH (62,44μUI/l) en faveur d'une hypothyroïdie.

Pour les aspects étiologiques, le lymphœdème primaire était retrouvé dans 45 cas (14,6%) contre 264 cas secondaires (85,4%). Parmi les formes primaires, elles étaient congénitales chez 11 patients (24,44 %), précoce chez 33 patients (73, 33%) et tardif chez 1 patient (2, 22%). Parmi ces 45 malades, un patient avait des antécédents familiaux traduisant la maladie de Meige et un autre avait une trisomie 21 définissant le Syndrome de Noone-Milroy.

Pour Les lymphœdèmes secondaires (Tableau 1), elles comprenaient la dermohypodermite bactérienne (DHB) récidivante (129 malades), la maladie de Kaposi (98 malades) et l'insuffisance veineuse (22 malades). Les traumatismes (7malades) étaient secondaires à une entorse de la cheville dans 4 cas, d'une fracture de jambe chez 3 malades (Tableau 1). Les membres

Tableau 1: Etiologies des lymphœdèmes secondaires

Lymphoedémes secondaires	Nombre (pourcentage)
DHB	129 (48%)
Maladie de kaposi	98 (37%)
Insuffisance veineuse	22 (8.33%)
Causes traumatiques	7 (2.65%)
Causes iatrogènes	4 (1.51%)
Myxoedeme prétibial	2 (0.75%)
Filariose lymphatique	1(0.37%)
Causes tumorales	1 (0.37%)
Totale	264 (100%)

inférieurs constituaient 100% des localisations des dermohypodermites bactériennes, 78% des maladies de Kaposi, 100% des maladies veineuses, 85% des causes traumatiques et 75% des causes iatrogènes. Toutes les formes multifocales étaient liées à la maladie de Kaposi. La DHB était notée chez 41,7% des malades dont 73,64% de femmes. La maladie de Kaposi était observée chez 31,7% des patients dont 70,4% d'homme. L'insuffisance veineuse était diagnostiquée chez 7,12% des malades dont 77,27% d'hommes. Les causes traumatiques étaient observées chez l'homme dans 6 cas sur 7. Les causes iatrogéniques étaient notées dans 3 cas sur 4 chez la femme. Les cas de lymphœdèmes secondaires à une tumeur rétro-péritonéale et à une filariose lymphatique étaient trouvés chez l'homme.

La prise en charge consistait à une pénicillinothérapie par Benzathine Péniciline (extencilline), une kinésithérapie de drainage, le port de bas de contention en plus du traitement spécifique pour chaque affection responsable.

L'évolution était favorable chez 58 patients (18,7%), stationnaire chez 60 patients (19,4%). Trente-sept patients (11,9%) étaient référés soit au service des Maladies Infectieuses, au service de Chirurgie cardio-vasculaire, ou au service de Chirurgie orthopédique et 3,2% étaient perdus de vue. Nous avions observé 5 décès liés à une atteinte digestive et pulmonaire de la maladie de Kaposi dans 4 cas et une tumeur rétro-péritonéale dans 1 cas.

DISCUSSION

Cette étude a permis de déterminer les aspects épidémiologiques et les facteurs étiologiques des lymphœdèmes à Dakar. Nous avons constaté une recrudescence des cas de lymphœdème. En effet prés de la moitié des cas (45,6%) était répertoriée entre 2005 et 2010. Cette recrudescence peut relever de plusieurs facteurs comme la pratique de la dépigmentation artificielle qui constitue un facteur de risque de DHB comme l'ont montré les études d'Amal et de Dieng [8,9]. Cette DHB peut être le facteur déclenchant d'un lymphœdème primitif [10] et être responsable de lymphœdèmes secondaires par l'intermédiaire d'épisodes récidivants [11].

Dans notre série, nous avons trouvé une légère prédominance féminine. Selon la littérature, les femmes sont également plus souvent atteintes que les hommes [2].

Dans notre étude, le lymphœdème du membre inférieur est plus fréquent (90%) que celui du membre supérieur (3,5%). L'étude de Fiessinger avait rapporté des résultats similaires [12]. L'atteinte à la fois du membre inférieur et supérieur était rare, retrouvée chez 20 patients (6,4%).

Dans notre population, les cas de lymphœdèmes secondaires sont plus fréquents que ceux primitifs. Cependant, les données de la littérature sont discordantes [2].

L'étude de Kinmonth [13] avait également retrouvé une plus grande fréquence des formes précoces (77 à 94%), suivies des formes congénitales (6 à 12%) puis des formes tardives (11% des cas).

Dans un lymphœdème primitif, la réalisation d'un arbre généalogique doit être systématique. Ainsi selon Kinmonth [14], les lymphœdèmes congénitaux ou de révélation précoce sont le plus souvent sporadiques. Dans 3 à 17% des cas, il s'agit de formes familiales (Nonne-Milroy pour les formes congénitales et syndrome de Meige pour les formes de révélation tardive). Ces résultats sont concordants avec ceux de Bruner et de Smeltzer qui ont également trouvé 3 à 17 % de formes familiales [15,16]. Dans notre étude les formes sporadiques (53,33%) sont les plus fréquentes. D'ailleurs les formes familiales de type maladie de Meige ne sont observées que chez un patient et celles associées à des anomalies chromosomiques à type de trisomie 21, constatées dans 1 seul cas.

Pour les formes secondaires, les causes infectieuses étaient prédominantes dans notre série. Les épisodes récidivants de DHB sont les plus incriminés dans notre étude avec 48,8% des cas. Les DHB surviennent probablement sur une pathologie lymphatique sous-jacente infra clinique, qui, après plusieurs épisodes, pourrait être décompensée

et entraîner un lymphœdème [17]. Par ailleurs, la répétition des DHB peut également être responsable de destructions lymphatiques, elles-mêmes à l'origine de lymphœdème, même si le système lymphatique sous-jacent était normal [11].

S'agissant du sex-ratio, il est de 2,7 en faveur de la femme. Ces résultats sont liés à la prédominance féminine de la DHB retrouvée dans beaucoup de séries [18]. Le rôle de l'utilisation des produits dépigmentants a été incriminé [9]. En effet, l'utilisation de produits dépigmentants à base dermocorticoïdes puissants au long cours a pour conséquence une immunodépression locale et une atrophie cutanée qui expose à l'altération de la barrière cutanée au moindre traumatisme à l'origine de porte d'entrée.

La maladie de Kaposi (37,12%) représentait la deuxième cause de lymphœdème secondaire, avec 36,73% de formes épidémiques. Par ailleurs, elle est la seule étiologie de lymphœdème secondaire multifocal (atteinte des membres inférieurs et supérieurs) et ou strictement localisé aux pieds. En effet le virus HHV8 responsable de la maladie de Kaposi a un tropisme particulier pour les cellules endothéliales lymphatiques [19] et toutes les régions anatomiques et organes pourvus de lymphatiques peuvent être atteints de lymphœdème [11].

La filariose lymphatique était rare puisqu'observée que chez un homme. Nos résultats sont contraires avec les données de la littérature selon lesquelles, la filariose lymphatique est la cause la plus fréquente de lymphœdème au niveau mondial, suivie du lymphœdème iatrogénique (secondaire au traitement du cancer du sein) [20].

L'insuffisance veineuse (8,33%) sévère s'accompagne d'insuffisance lymphatique par dépassement des capacités de réabsorption liquidienne des capillaires lymphatiques. Ces anomalies ont été confirmées par lymphoscintigraphie et microlymphangiographie [21,22]. Dans notre série, elle est plus fréquente chez l'homme (76%) avec un sex-ratio de 3,4. Par contre selon des études épidémiologiques, il existe une nette prédominance des femmes pour la prévalence de l'insuffisance veineuse [23,24].

Les causes traumatiques représentaient 2,65% des cas. Les données de la littérature sont discordantes. Pour certains, les lymphœdèmes apparus à la suite de traumatismes (entorses, fractures) ou de traitements phlébologiques (éveinage, phlébectomies, scléroses) peuvent être considérés a priori comme des lymphœdèmes secondaires, mais ces événements pourraient être des facteurs de décompensation de lymphœdèmes en réalité primitifs [7]. Par contre selon d'autres auteurs, les traumatismes (entorse, fracture…) ne sont que des facteurs déclenchants d'un lymphœdème primitif [11].

Les causes iatrogéniques sont rarement observées dans notre série contrairement aux travaux de Lazareth I, Lawenda et al, Warren et al selon lesquels la radiothérapie et le curage ganglionnaire en sont les deux pourvoyeurs [25,26].

Le myxœdème pré tibial est une autre cause rare liée à des dépôts de mucine dans le derme, qui par compression, provoquent des anomalies du drainage lymphatique [7].

Les causes tumorales sont retrouvées chez un de nos malades avec une localisation unilatérale aux membres inférieurs et une atteinte génitale. Elles agissent par un envahissement direct par des métastases, par une compression ou par la conjonction des deux processus. Selon la littérature, les pathologies les plus souvent retrouvées sont le lymphome de Hodgkin, le cancer de la prostate, le cancer du sein, le cancer du col de l'utérus et le mélanome [7].

Pour la prise en charge, la physiothérapie décongestive constitue aujourd'hui le traitement de référence que le lymphœdème soit primitif ou secondaire et qu'il siège au niveau des membres inférieurs ou supérieurs [27,28].

Dans notre série, la Pénicilline retard a été administrée chez plus de la moitié des patients (52,4%) pour la prévention des DHB. Les raisons de cette prophylaxie sont liées au risque élevé de DHB sur un membre lymphœdèmateux, confirmé par beaucoup d'études [29].

L'évolution n'était favorable que dans 18,7% des cas. Ces résultats peuvent s'expliquer probablement par un manque de motivation des patients vu la longue durée d'évolution de la maladie avant la première consultation. Ainsi, une surveillance médicale prolongée est nécessaire pour la prise en charge des lymphœdèmes, pathologies chroniques demandant motivation et collaboration importante des patients.

CONCLUSION

Les lymphœdèmes constituent une affection fréquemment rencontrée en pratique dermatologique

au Sénégal. Les étiologies sont dominées en zone tropicale par les formes secondaires notamment les dermohypodermites bactériennes et la maladie de kaposi. Les formes secondaires à la maladie de kaposi sont responsables de décès chez nos malades par extension de la maladie.

Statement of Human and Animal Rights

All procedures followed were in accordance with the ethical standards of the responsible committee on human experimentation (institutional and national) and with the Helsinki Declaration of 1975, as revised in 2008.

Statement of Informed Consent

Informed consent was obtained from all patients for being included in the study.

REFERENCES

1. Vignes S, Champagne A, Poisson O. Prise en charge des lymphœdèmes: l'expérience de l'hôpital Cognack-Jay. Rev Méd Interne. 2002;414-20.
2. Bongard O. Lymphœdèmes des membres inférieurs. Le point de vue de l'angiologue. Rev Méd Suisse. 2002;613:1-8.
3. Vignes S. Lymphœdèmes primitifs de l'adulte. EMC, Paris, Angéiologie. 19-3010,2007.
4. Fimbo AM, Minzi OMS, Mmbando BP, Barry A, Nkayamba AF, Mwamwitwa KW, et al. Prevalence and correlates of lymphatic filariasis infection and its morbidity following mass ivermectin and albendazole Administration in Mkinga District, North-Eastern Tanzania. J Clin Med. 2020;9:E1550.
5. Lawenda BD, Mondry TE, Johnstone PA. Lymphœdema: A primer on the identification and management of a chronic condition in oncologic treatment. CA Cancer J Clin. 2009;59:8-24.
6. Tada H, Teramukai S, Fukushima M, Sasaki H. Risk factors for lower limb lymphedema after lymph node dissection in patients with ovarian and uterine carcinoma. BMC Cancer. 2009;9:47.
7. Boursier.V, Vignes.S, Priollet.P. Lymphœdèmes. Encycl Méd Chir, 2-0535, 2004, 5 p.
8. Amal S, Houass S, Laissaouik K, Moufid K, Trabelsi M. Erysipèle: Profil épidémiologique, Clinique et évolutif dans la région de Marrakech. Méd Mal Infect. 2004;34:171-6.
9. Dieng M T, Diop NG, Niang S, Boye A. Dermohypodermites bactériennes et dépigmentation artificielle: à propos de 60cas au Sénégal. Nouvel Dermatol. 2001:20:630-2.
10. Tianyi F-L, Mbanga CM, Danwang C, Agbor VN. Risk factors and complications of lower limb cellulitis in Africa: a systematic review. BMJ Open 2018;8:e02117.
11. Vaillant L, Gironet N et Baulieu F. Lymphœdèmes des membres. Encycl Méd Chir Paris, Dermatol. 98-575-A-10, 2002, 10 p.
12. Fiessinger JN, Franco G. Lymphœdèmes primitifs des members inférieurs. Angéiol Rev Pratic. 1988;38:6.
13. Kinmonth JB, Taylor GW, Tracy GD, Marsh JD. Clinical and lymphangiographic studies of a series of 107 patients in which the lower limbs were affected. Br J Surg. 1957;45:1–10.
14. Kinmonth JB. Primary lymphœdema: classification and other studies based on olcolymphography and clinical features. J Vasc Surg. 1969:65-77.
15. Brunner U. Clinique et test au bleu du lymphœdème primaire des membres inférieurs Phlébologie. 1986;39:629-47.
16. Smeltzer DM, Stickler GB, Schirger A. Primary lymphedema in children and adolescents: a follow-up study and review. Pediatrics. 1985;76:206-18.
17. De Godoy JM, de Godoy MF, Valente A, Camacho EL, Palva EV. Lymphoscinfigraphic evaluation in patients after erysipelas. Lymphology. 2000;33:177-80.
18. Jego P, Resche S, Karacatsanis C, Bouget J, Minet J, Grosbois B. Erysipèle: une série rétrospective de 92patients dans un service de Médecine Interne. Ann Med Inter. 2000:151:3-9.
19. Aouali S, Alouani I, Ragragui H, Zizi N, Dikhaye S. A case of epithelioid angiosarcoma in a young man with chronic lymphedema. Our Dermatol Online. 2020;11:165-7.
20. Carbone A, Gloghini A. KSHV/HHV8-associated lymphomas. Br J Haematol. 2007;140:13–2.
21. Vignes S. Lymphœdèmes secondaires. Encycl Méd, Paris, Angéiologie 19-3020, 2003, 7p.
22. Lazareth I. Classification des lymphœdèmes. Rev Med Inter. 2002;23 Suppl 3:375-8.
23. Blanchemaison P, Chatine J, Nollet F. Varices des membres inférieurs et grossesse. Angéiologie. 1995;47:29-31.
24. Carpentier P, Priollet P. Épidémiologie de l'insuffisance veineuse chronique. Presse Méd. 1994;23:197-201.
25. Lawenda BD, Mondry TE, Johnstone PA. Lymphœdema: A primer on the identification and management of a chronic condition in oncologic treatment. CA Cancer J Clin. 2009;59:8-24.
26. Warren AG, Brorson H, Borud LJ, Slavin SA. Lymphedema: A comprehensive review. Ann Plast Surg. 2007;59:464-72.
27. Szuba A, Shin WS, Strauss HW, Rockson SG. The third circulation: radionuclide lymphoscintigraphy in the evaluation of lymphedema. J Nucl Med. 2003;44:43–57.
28. Földi E, Földi M, Weissleder H. Conservative treatment of lymphœdema of the limbs. Angiology. 1985;36:171-80.
29. Saka B, Diatta AB, Faye O, Diané BF, Sangaré A, Niamba P, et al. Erysipelas of the leg (cellulitis) in sub-Saharan Africa: a multicentric study of 562 cases. Our Dermatol Online. 2017;8:1-5.

Copyright by Maodo Ndiaye, et al. This is an open access article distributed under the terms of the Creative Commons Attribution License, which permits unrestricted use, distribution, and reproduction in any medium, provided the original author and source are credited.

Source of Support: Nil, **Conflict of Interest:** None declared.

Original Article

Sexually transmitted infections among girls aged 1 to 15 years, presumed victims of sexual abuse in Thies/ Senegal: about 98 cases

Pauline Dioussé[1, 3], Mariétou Thiam[1,2], Agbogbenkou Tevi Deladem Lawson[1], Haby Dione[1], Lamine Gueye[2], Mariama Bammo[3], Thierno Abdoul Aziz Diallo[1], Fatou Seck[1], Ndiaga Gueye[1], Amadou Mactar Gueye[1], Ramatoulaye Diagne Gueye[1], Mamadou Lamine Cissé[1,2], Mame Thierno Dieng[4], Bernard Marcel Diop[1], Mamadou Mourtalla Ka[1]

[1]Faculty of Health Sciences, University of Thies, Senegal, [2]Department of Obstetrics and Gynecology, Thies regional Hospital, Senegal, [3]Department of Dermatology, Cheikh Anta Diop University, Dakar, Senegal, [4]Department of Dermatology, Thies Regional Hospital, Senegal.

Corresponding author: Dr. Pauline Dioussé, E-mail: paudiousse@yahoo.fr

ABSTRACT

Background: Sexually transmitted infections among girls remain a health problem, which, outside the perinatal period, occur most often in the context of sexual abuse. The objectives of this study were to determine the epidemiologic, clinical, para clinical and therapeutic aspects. **Patients and Methods:** This was a retrospective study carried out from the 1st January 2011 to 31st December 2018 (8 years). All files of girls under the age of 15 presumed to be victims of sexual abuse were included. The data collected comprised socio demographic, clinical, para clinical, and therapeutic variables. **Results:** 143 patients were consulted for sexual abuse, among which 98, that is, 73% were children. The average age was 10.4 years ± 3.35 years (2-15 years). The port of entry was vaginal penetration in 40 cases (40.8%). The time to consultation was 29 days ±127 days. The retro viral and HBs antigen serology performed in 97% of the cases was negative. Syphilis serology was positive only in one case. The germs isolated were: *Mycoplasma* (2%); *Ureaplasma*, *Chlamydia*, *Trichomonas vaginalis*, *Gardnerella vaginalis*, and *Candida albicans* were found at 1% each. Two (2%) of the children had received prior anti retro viral prophylaxis. **Conclusion:** In children, the diagnostic of sexual abuse remains difficult. And the resulting sexually transmitted infections are even more so. Confirmation requires specific methods, especially since there are legal proceedings.

Key words: Sexually transmitted infections; Child sexual abuse; Senegal

How to cite this article: Dioussé P, Thiam M, Lawson ATD, Dione H, Gueye L, Bammo M, Diallo TAA, Seck F, Gueye N, Gueye AM, Gueye RD, Cissé ML, Dieng MT, Diop BM, Ka MM. Sexually transmitted infections among girls aged 1 to 15 years, presumed victims of sexual abuse in Thies/ Senegal: about 98 cases. Our Dermatol Online. 2020;11(Supp. 1):7-11.

Submission: 30.06.2020; **Acceptance:** 20.07.2020

DOI: 10.7241/ourd.2020S.2

Original Article

Les infections sexuellement transmissibles chez les filles âgées de 1 à 15 ans victimes présumées d'abus sexuels à Thiès/Sénégal : à propos de 98 cas

Pauline Dioussé[1, 3], Mariétou Thiam[1,2], Agbogbenkou Tevi Deladem Lawson[1], Haby Dione[1], Lamine Gueye[2], Mariama Bammo[3], Thierno Abdoul Aziz Diallo[1], Fatou Seck[1], Ndiaga Gueye[1], Amadou Mactar Gueye[1], Ramatoulaye Diagne Gueye[1], Mamadou Lamine Cissé[1,2], Mame Thierno Dieng[4], Bernard Marcel Diop[1], Mamadou Mourtalla Ka[1]

[1]Faculty of Health Sciences, University of Thies, Senegal, [2]Department of Obstetrics and Gynecology, Thies regional Hospital, Senegal, [3]Department of Dermatology, Cheikh Anta Diop University, Dakar, Senegal, [4]Department of Dermatology, Thies Regional Hospital, Senegal.

Corresponding author: Dr. Pauline Dioussé, E-mail: paudiousse@yahoo.fr

RÉSUMÉ

Introduction: Les infections sexuellement transmissibles (IST) chez les filles demeurent un problème de santé, qui en dehors de la période péri natale, surviennent le plus souvent dans un contexte d'abus sexuels. Les objectifs étaient d'en déterminer les aspects épidémiologiques, cliniques, para cliniques, thérapeutiques. **Méthodes et Patients:** Il s'agissait d'une étude rétrospective menée du 1er Janvier 2011 au 31 Décembre 2018 (8 ans). Etaient inclus tous les dossiers de filles dont l'âge est inférieur ou égal à 15 ans victimes présumées d'abus sexuel. Les données recueillies comprenaient les variables sociodémographiques, cliniques, para cliniques, thérapeutiques. **Résultats:** 134 patientes avaient consulté pour abus sexuel dont 98 enfants soit 73%. La moyenne d'âge était de 10,4 ans ± 3,35 ans (2 ans-15 ans). La voie de pénétration était vaginale dans 40 cas (40,8%). Le délai moyen de consultation était de 29 jours ± 127 jours. La sérologie rétrovirale et l'antigène HBs faites dans 97% des cas étaient négatifs. La sérologie syphilitique était positive dans un cas. Les germes retrouvés étaient: *Mycoplasma* (2%) ; les autres germes : *Ureaplasma*, *Chlamydiae*, *Trichomonas vaginalis*, *Gardnerella vaginalis*, *Candida albicans* étaient retrouvés chacun dans 1%. Deux (2%) enfants avaient reçu une prophylaxie antirétrovirale. **Conclusion:** Chez l'enfant, la certitude d'un abus sexuel reste difficile, les IST qui en découlent le sont encore plus. La confirmation nécessite des méthodes spécifiques d'autant plus qu'il existe des poursuites judiciaires.

Mots clés: Infections sexuellement transmissibles; Abus sexuel d'enfants; Sénégal

INTRODUCTION

Les infections sexuellement transmissibles (IST) chez les filles demeurent un problème de santé. En dehors de la période péri natale, elles surviennent le plus souvent dans un contexte d'abus sexuels. Ces derniers sont un véritable fléau touchant toutes les sociétés du monde entier. L'Organisation Mondiale de la Santé (OMS) a estimé en 2004 que la prévalence mondiale des violences sexuelles sur enfant était plus élevée chez les filles soit environ 27 % [1].

Cette association décrite en Europe, en Amérique, en Arabie [2,3,4,5,6] a fait l'objet de nombreuses études menées en Afrique Australe [7,8]. Ces dernières années, elle était documentée en Afrique Centrale et de l'Ouest [9,10,11]. Au Sénégal, la plupart des études faites l'ont été dans la capitale et s'appesantissaient plus sur les abus sexuels [12]. La survenue d'IST au décours de ces actes n'était pas suffisamment décrite ce qui justifie notre travail.

Les objectifs étaient de déterminer les aspects épidémiologiques, cliniques, paracliniques et

How to cite this article: Dioussé P, Thiam M, Lawson ATD, Dione H, Gueye L, Bammo M, Diallo TAA, Seck F, Gueye N, Gueye AM, Gueye RD, Cissé ML, Dieng MT, Diop BM, Ka MM. Les infections sexuellement transmissibles chez les filles âgées de 1 à 15 ans victimes présumées d'abus sexuels à Thiès/Sénégal : à propos de 98 cas. Our Dermatol Online. 2020;11(Supp. 1):7-11.

Submission: 30.06.2020; **Acceptance:** 20.07.2020

DOI: 10.7241/ourd.20202S.2

thérapeutiques des IST chez les filles reçues pour présumés abus sexuels.

MATERIALS AND METHODS

Type et cadre d'étude: Il s'agissait d'une étude rétrospective menée dans le service de Gynécologie Obstétrique de l'Hôpital Régional de Thiès

Période d'étude: Elle était menée du 1er Janvier 2011 au 31 Décembre 2018, soit une période de 8 ans.

Critères d'inclusion: étaient inclus tous les dossiers de filles dont l'âge est inférieur ou égal à 15 ans victimes présumées d'abus sexuel, reçues en urgence à la consultation externe.

Critères de non inclusion: les dossiers inexploitables n'étaient pas inclus.

Variables Étudiées

Les paramètres suivants étaient étudiés :

- Sociodémographiques : la fréquence, l'âge, le niveau scolaire, l'adresse, la voie de pénétration, la notion de port de préservatif et d'éjaculation.
- Cliniques : le délai moyen de consultation, les traumatismes génitaux (cutanéomuqueuses)
- Les résultats des examens complémentaires : la recherche de l'antigène HBs, la sérologie syphilitique, la sérologie rétrovirale et le prélèvement vaginal.
- Le traitement administré.

Analyse Statistique

Pour des raisons éthiques, les numéros des dossiers, le nom et l'adresse des victimes n'ont pas été divulgués

L'analyse statistique des données était faite à partir du logiciel EPI Info version 3.5.4. (CDC Atlanta). Pour comparer les proportions, le test du Chi Carré était utilisé avec un seuil de significativité $p < 0,05$.

Ethics Statement

This study was performed on records of patients.

RESULTS

Durant la période d'étude 134 patientes avaient consulté en urgence pour abus sexuel dont 98 enfants, les enfants représentaient ainsi 73% des victimes présumés d'abus sexuel. La moyenne d'âge était de 10,4 ans ± 3,35 ans [2 ans-15 ans]. Cinquante et une fille (52%) étaient au niveau primaire et 17 (17,3%) au niveau secondaire. Elles habitaient dans la ville de Thiès dans 37 cas (37,8%), en zone périurbaine dans 46 cas (47%) dans un autre département dans 15 cas (15,3%). La voie de pénétration était vaginale dans 40 cas (40,8%), anale dans 2 cas (2%), le reste non précisé. L'agresseur ne portait pas de préservatif dans 92 cas (93,9 %) et il avait éjaculé dans 20 cas (20,4%).

Le délai moyen de consultation était de 29 jours ± 127 jours. Les traumatismes des muqueuses génitales étaient retrouvés dans 42 cas (43%).

Sur le plan des examens complémentaires, la sérologie rétrovirale faite dans 97% des cas était négative, l'antigène HBs faite dans les mêmes proportions était négatif. La sérologie syphilitique faite dans 41 cas (42%) était positive dans un cas chez une fille de 7ans. Le prélèvement vaginal faite dans 95 cas (97%) avait retrouvé des germes dans 15 cas (15,3%). Les IST retrouvées étaient classées en fonction de l'âge de la victime (Tableau I).

Le traitement était à base d'antibiotiques dans 19 cas (19,3%). Deux (2%) enfants avaient reçu une prophylaxie antirétrovirale.

Tableau 1 : La répartition des IST en fonction de l'âge de la victime [Distribution of sexually transmitted infections according to the age of the victim]

Infections retrouvées	Germes	Effectifs N	Pourcentage	Age victime (an)
Bactériennes	Staphylocoques	2	2,0	3-11
	Germes non spécifique	3	3,0	5-11-15
	Ureaplasma	1	1,0	15
	Ureaplasma et *Mycoplasma*	1	1,0	12
	Mycoplasma	2	2,0	11- 15
	Ureaplasma et *Chlamydiae*	1	1,0	7
	Chlamydiae et *Mycoplasma*	1	1,0	15
	Treponema pallidum	1	1,0	7
Bactériennes et parasitaires	*Ureaplasma* et *Gardnerella*	1	1,0	14
Parasitaires	*Trichomonas vaginalis*	1	1,0	3
	Gardnerella vaginalis	1	1,0	14
Mycosiques	*Candida albicans*	1	1,0	13

DISCUSSION

Le diagnostic médical d'abus sexuel chez les enfants reste difficile dans notre contexte. Les équipes doivent tenir compte des allégations de l'enfant, de certains comportements non spécifiques [13]. Elles doivent tenir compte aussi des signes physiques spécifiques d'abus sexuels. Le diagnostic est aisé si les allégations de la victime sont corrélées à l'existence de la notion de pénétration et de signes physiques. Cette notion de pénétration était de 43% dans notre série, 70% au Zimbabwe [7]. Joyce dans son étude, a noté une prévalence des blessures de 21,4% (73 sur 340) chez des enfants examinés de manière aigus [14]. Dans la littérature, les auteurs ont trouvé que parmi les victimes prouvées d'abus sexuels, plus de la moitié avaient un examen physique normal [15]. Ce dernier pourrait s'expliquer en partie par le long délai de consultation comme dans notre série. Ce long délai pourrait entrainer un processus de réparation de l'hymen et faire disparaitre les signes physiques d'abus sexuels. D'autre part, certains abus n'impliquent pas de contact sexuel. A cela s'ajoute le fait que dans notre société, les abus sexuels sont toujours un sujet tabou pour la famille de la victime et sont surtout considérés comme une source de déshonneur social, personnel et familial. Et si l'agresseur a des liens de parentés avec la victime, l'abus sexuel est souvent étouffé par la famille.

Quant au diagnostic des IST, leur présence chez l'enfant nécessite des précautions dans l'interprétation. Les différents types d'IST n'ont pas la même valeur prédictive positive d'abus sexuel d'enfants. A cela s'ajoute le fait que le diagnostic biologique des IST en routine, n'est pas aisé dans notre région. Dans notre série, sur 98 filles, 10 (10,2%) avaient une IST tandis que Girardet et al a noté que sur 485 filles, 8,2% avaient une IST [4]. Il existe une notion de pénétration chez tous les enfants présentant une IST dans notre série, mais il n'y a pas eu de lien statistique significatif entre le traumatisme muqueux et la survenue d'IST.

Pitche et al, dans sa méta-analyse, concluait que la présence chez l'enfant de certains germes comme Chlamydiae, Trichomonas et le gonocoque était très probablement liée à un abus sexuel [16]. L'infection à *C. trachomatis* chez les enfants est souvent asymptomatique et peut persister pendant des mois à des années [5]. Elle était de 3.1% dans la série de Girardet et al [4]. Pour Chlamydia, le sérodiagnostic était la méthode utilisée dans notre série car étant la plus accessible. Cependant l'interprétation d'un examen sérologique reste difficile non seulement en raison de la réponse immune propre à chaque individu et de la sensibilité de la technique elle-même. Aussi, il est probable qu'il existe de faux positifs par réaction croisée du fait de l'existence du trachome dans notre région. Le trachome est une kérato-conjonctivite, contagieuse, d'évolution chronique évoluant jusqu'à la cécité dû à des infections répétées à *Chlamydia trachomatis*. Au Sénégal, la prévalence du trachome actif est de 10,8% dans la population générale et de 14,2% dans la région de Thiès [17]. L'idéal serait le diagnostic direct qui repose sur l'isolement de la bactérie par culture cellulaire. Même si la culture est considérée comme une référence pour la détection de *C. trachomatis*, la sensibilité peut varier considérablement d'un laboratoire à l'autre. L'isolement de *C. trachomatis* dans la culture de tissus doit être confirmé par l'identification microscopique des inclusions intra cytoplasmiques caractéristiques, de préférence avec un anticorps monoclonal conjugué à la fluorescéine spécifique de l'espèce [5].

Quant au *Trichomonas vaginalis*, il était de 5.9% dans la série de Girardet et al [4] et de 1 % dans notre série. Il faut interpréter avec précaution la présence de trichomonas dans les échantillons d'urine des enfants. Parce que la morphologie des Penta trichomonas (Trichomonas) hominis, un flagellé intestinal non pathogène, est très similaire à celle de Trichomonas vaginalis [18].

Pour d'autres germes tels que ceux de la syphilis, l'abus sexuel est probable, il existe le risque de transmission mère-enfant. La syphilis était positive chez 0.3% des enfants dans l'étude de Girardet et al [4], dans notre série 1 fille âgée de 7 ans était positive. Le risque de confusion majeur dans le diagnostic de la syphilis chez les enfants au-delà de la période néonatale existe. Il est important de différencier l'infection acquise et celle congénitale. La syphilis acquise doit être suspectée chez les enfants symptomatiques ou séropositifs chez qui aucune preuve de syphilis congénitale n'a été documentée. Chez les femmes enceintes au Sénégal, la sérologie syphilitique est systématique durant les consultations prénatales. Seulement l'infection congénitale ne peut être exclue en période péri natale. Aussi, certaines manifestations cliniques de la syphilis congénitale peuvent se chevaucher avec celles de la syphilis acquise. Au Sénégal, du fait de l'accessibilité des antibiotiques dans les postes de santé, il n'existe plus des tréponématoses non vénériennes qui pourraient fausser la sérologie. Et en cas de positivité, le dosage quantitatif est recommandé pour vérifier si c'est une infection récente évolutive ou une cicatrice sérologique. D'où

l'importance d'une bonne interprétation car des résultats faussement positifs peuvent avoir des conséquences juridiques et sociales graves. Il en de même pour la sérologie VIH. Elle était revenue positive 3,6% dans la série de Faye Dieme et al [12]. Dans notre série, elle était de 0% après le premier prélèvement. Il n'y a pas eu de cas d'abus sexuels en rapport avec une purification de l'infection par le VIH par l'agresseur. Aucune patiente de notre série, n'avait bénéficié d'une réévaluation de son statut sérologique à 3 et 6 mois alors que c'est une recommandation du programme de lutte contre le VIH/SIDA. Cet état de fait constitue une défaillance dans la prise en charge dans notre série et serait certainement dû au fait que les parents se focalisent plus sur l'aspect juridique au point où qu'ils ne reviennent plus une fois le certificat médical établi. Aussi, du fait du caractère rétrospectif de l'étude, le délit retenu par le tribunal et les sanctions n'ont pas été précisés.

La présence de *Gardnerella* est le signe d'un abus sexuel possible selon Pitche [16]. Nolan dans son étude a noté que 30% d'entre eux étaient asymptomatiques [18]. Dans les cas de vulvovaginite causée par Candida sp, Les rapports sexuels ne sont pas la principale forme de transmission, puisque ces organismes peuvent faire partie de la flore endogène, leur apparition chez les enfants doit avoir une approche bien définie [19].

Les limites de l'étude sont le type rétrospectif, les difficultés de diagnostic biologique de certitude de certains germes d'IST en routine au Sénégal particulièrement à Thiès.

CONCLUSION

Chez l'enfant, la certitude d'un abus sexuel reste difficile. Et les IST qui en découlent le sont encore plus. La confirmation nécessite des méthodes spécifiques d'autant plus qu'il existe des poursuites judiciaires.

Statement of Human and Animal Rights

All procedures followed were in accordance with the ethical standards of the responsible committee on human experimentation (institutional and national) and with the Helsinki Declaration of 1975, as revised in 2008.

Statement of Informed Consent

Informed consent was obtained from all patients for being included in the study.

REFERENCES

1. Thomas A, Forster G, Robinson A, Rogstad K. National guideline for the management of suspected sexually transmitted infections in children and young people. Arch Dis Child. 2003; 88:303-11.
2. Häuser W, Schmutzer G, Brähler E, Glaesmer H. Maltreatment in childhood and adolescence – results from a survey of a representative sample of the general German population. Deutsches Aerzteblatt Internat. 2011;108:287-94.
3. May-Chahal C, Herczog M. L'abus sexuel des enfants en Europe, Editions du Conseil de l'Europe, Strasbourg, 2003.
4. Girardet RG, Lahoti S, Howard LA, Fajman NN, Sawyer MK, Driebe EM, et al. Epidemiology of sexually transmitted infections in suspected child victims of sexual assault. Am Acad Ped. 2009;124:79-86.
5. Margaret R. Hammerschlag. sexual assault and abuse of children. Oxford J Med Health Clin Inf Dis. 2011;53:103-9.
6. Al Thukair AA, Sallout DH, Abdulghani DW, Al Afandi DT, Al Johi HA, Al Otaibi HO, et al. Spectrum of viral skin infections in patients attending the dermatology clinic at King Fahd Hospital of the University in Alkhobar, Kingdom of Saudi Arabia during the period 2010 – 2014. Our Dermatol Online. 2017;8:260-3.
7. Nhundu TJ, Shumba A. The nature and frequency of reported cases of teacher perpetrated child sexual abuse in rural primary schools in Zimbabwe. Child Abuse Negl. 2001; 25:1517-34.
8. Sumner SA, Mercy A, Saul J, Motsa-Nzuza N, Kwesigabo G, Buluma R, et al. Prevalence of sexual violence against children and use of social services-seven countries, 2007-2013. MMWR Morb Mortal Wkly Rep. 2015;64:565-9.
9. Markwei U, Mamle Tetteh P. Unpacking the ethics of access and safety of participants and researchers of child sexual abuse in Ghana. Child Geograph. DOI: 10.1080/14733285.2020.1786500.
10. Badoe E. A critical review of child abuse and its management in Africa. Afr J Emerg Med. 2017;7(Suppl):S32-5.
11. Oluwatoyin E, Akin-Odanye. Prevalence and management of child sexual abuse cases presented at Nigerian hospitals: A systematic review. J Health Soc Scien. 2018;3:109-24.
12. Faye Dieme ME, Traore AL, Gueye SMK, Moreira PM, Diouf A, Moreau JC. Profil épidémioclinique et prise en charge des victimes d'abus sexuels à la clinique gynécologique et obstétricale du CHU de Dakar. J Gyn Obst Biol Reprod. 2008;37:358-64.
13. Borg K, Snowdon C, Hodes D. A resilience-based approach to the recognition and response of child sexual abuse. Paediat Child Health. 2019;29:6-14.
14. Joyce A, Adams MD, Karen J, Farst MD, Nancy D, Kellogg MD. interpretation of medical findings in suspected child sexual abuse: an update for 2018. J Ped Adol Gynecol. 2018;31:225-31.
15. Adams JA. Medical evaluation of suspected child sexual abuse: 2011 Update. J Child Sex Abus. 2011;20:588-605.
16. Pitche P. Abus sexuels d'enfants et infections sexuellement transmissibles en Afrique Sub-Saharienne. Med Trop. 2005;65:570-74.
17. Sarr B, Sissoko M, Fall M, Alemayehu W, Bakhtiari A, Bovill S, et al. Prevalence of Trachoma in Senegal: Results of Baseline Surveys in 17 Districts. Ophthalmic Epidemiol. 2018; 25(sup1):41-52.
18. Nolan MS, Cruz AT, Erickson T. Retrospective chart analysis of child and adolescent trichomonas vaginalis infection in houston, texas. J Pediatric Infect Dis Soc. 2020;9:75-81.
19. Xu M, Liu H, Glick S, Khachemoune A. Perianal lesions in children: an updated review. Am J Clin Dermatol. 2017;18:343–54.

Copyright by Pauline Dioussé, et al. This is an open access article distributed under the terms of the Creative Commons Attribution License, which permits unrestricted use, distribution, and reproduction in any medium, provided the original author and source are credited.

Source of Support: Nil, **Conflict of Interest:** None declared.

Original Article

Dermatological manifestations of patients on hemodialysis: a longitudinal descriptive study of 208 cases in Dakar

Maodo Ndiaye[1], Saer Diadie[1], Ameth Lemrabot Tall[2], Marie Antoinette Dione[1], Moussa Diallo[1], Assane Diop[3], Boubacar Ahy Diatta[1], Ndeye Bougoul Seck[1], Salimatou Diallo[1], Mame Téné Ndiaye[3], Fary Ka[2], Suzanne Oumou Niang[1], Fatimata Ly[3], Assane Kane[1], Mame Thierno Dieng[1]

[1]Department of Dermatology Aristide Le Dantec Hospital, Cheikh Anta DIOP University of Dakar, Senegal, [2]Department of Nephrology Aristide le Dantec Hospital, Cheikh Anta DIOP University of Dakar, Sénégal, [3]Department of Dermatology IHS Dakar, Cheikh Anta DIOP University of Dakar, Senegal

Corresponding author: Dr. Saer Diadie, E-mail: diadie_saer@yahoo.fr

ABSTRACT

Background: The aim of our study was to assess the prevalence, their clinical and evolutionary aspects and determine their risk of occurrence among Patients on Hemodialysis. **Methodology:** A descriptive longitudinal study of 15 months, was carried out in five dialysis centers in Dakar. All patient with dermatological manifestations and a dialysis period of 3 weeks or morer were included. **Results**: 346 dialysis patients were identified among them 208 had dermatological manifestations that means 60.11%. 89 women and 119 men with a sex ratio of 1.8. The mean age was 47.23 years. A personal history of atopy was observed in 41 cases (19.7%). The most common dermatological manifestation was pruritus (60.5%), followed by nail disorders (21.6%), cutaneous xerosis (21.15%) and pigmentary disorders (15.8%). There was a statistically significant correlation between pruritus and the reduced number of hemodialysis sessions, the recent nature of dialysis sessions and the existence of personal atopy. A statistically significant correlation was also found between the pigmentary disorders and length of dialysis. Etiologically, the nephroangiosclerosis was the most common cause of nephropathy (31.3%), followed by diabetic nephropathy (5.8%). Treatment was symptomatic with antihistamines, emollients and neuroleptics. The response to treatment was satisfactory in half of the patients. **Conclusion:** Dermatologic manifestations are frequent and polymorphic in dialysis patients. Pruritus by far is the most common.

Key words: Skin; Dialys; Senegal

How to cite this article: Ndiaye M, Diadie S, Tall AL, Dione MA, Diallo M, Diop A, Diatta BA, Seck NB, Diallo S, Ndiaye MT, Ka F, Niang SO, Ly F, Kane A, Dieng MT. Dermatological manifestations of patients on hemodialysis: a longitudinal descriptive study of 208 cases in Dakar. Our Dermatol Online. 2020;11(Supp. 1):12-18.

Submission: 22.03.2020; **Acceptance:** 11.05.2020

DOI: 10.7241/ourd.2020S.3

Original Article

Les manifestations dermatologiques chez les patients dialysés: étude longitudinale et descriptive de 208 cas à Dakar

Maodo Ndiaye[1], Saer Diadie[1], Ameth Lemrabot Tall[2], Marie Antoinette Dione[1], Moussa Diallo[1], Assane Diop[3], Boubacar Ahy Diatta[1], Ndeye Bougoul Seck[1], Salimatou Diallo[1], Mame Téné Ndiaye[3], Fary Ka[2], Suzanne Oumou Niang[1], Fatimata Ly[3], Assane Kane[1], Mame Thierno Dieng[1]

[1]Department of Dermatology Aristide Le Dantec Hospital, Cheikh Anta DIOP University of Dakar, Senegal, [2]Department of Nephrology Aristide le Dantec Hospital, Cheikh Anta DIOP University of Dakar, Sénégal, [3]Department of Dermatology IHS Dakar, Cheikh Anta DIOP University of Dakar, Senegal

Corresponding author: Dr. Saer Diadie, E-mail: diadie_saer@yahoo.fr

RÉSUMÉ

Introduction: les objectifs de notre travail étaient d'évaluer la fréquence des dermatoses chez les dialysés, de déterminer leurs aspects cliniques, leurs facteurs de risque de survenue et leurs aspects évolutifs. **Méthodologie**: une étude longitudinale descriptive de 15 mois, était réalisée dans cinq centres de dialyse de la ville de Dakar. Ont été inclus, les patients dialysés chroniques depuis 3 semaines et ayant des manifestations dermatologiques. **Résultats**: nous avons recensé 346 patients dialysés dont 208 présentaient des manifestations dermatologiques soit 60,11%. Ils se répartissaient en 119 hommes et 89 femmes soit un sex-ratio de 1,8. L'âge moyen était de 47,23 ans. Une atopie personnelle était notée dans 41 cas (19,7%). Les manifestations dermatologiques étaient dominées par le prurit (60,5%), suivies par les anomalies unguéales (21,6%), la xérose cutanée (21,15%) et les troubles de la pigmentation (15,8%). Il y avait une corrélation statistiquement significative entre le prurit et le nombre réduit de séances d'hémodialyse, le caractère récent des séances de dialyse et l'existence d'atopie personnelle. Une corrélation statistiquement significative a été également notée entre les troubles de la pigmentation et l'ancienneté de la dialyse. Sur le plan étiologique, la néphroangiosclérose était la néphropathie causale la plus fréquente (31,3%), suivie de la néphropathie diabétique (5,8%). La prise en charge était symptomatique par les antihistaminiques, les émollients et les neuroleptiques. L'évolution sous traitement était favorable chez la moitié des malades. **Conclusion**: les manifestations dermatologiques sont fréquentes et polymorphes chez les patients dialysés. Elles sont dominées de loin par le prurit.

Mots clés: Peau; Dialyse; Sénégal

INTRODUCTION

Durant les cinquante dernières années, des progrès ont été notés dans la prise en charge des néphropathies chroniques par la dialyse. Cependant l'apparition de complications multiviscérales (cardiovasculaires, infectieuses, ostéo-articulaires, hématologiques, neurologiques, endocriniennes etc.…) altère la qualité de survie obtenue grâce à la dialyse. Ainsi la peau n'est pas épargnée et son atteinte revêt des degrés de gravité variable, allant du simple inconfort à la complication sévère.

L'association de lésions cutanées à l'insuffisance rénale chronique (IRC) a été notée depuis 1827 par Bright [1]. Depuis l'instauration de l'hémodialyse dans les années 1960, les manifestations cutanées sont de plus en plus étudiées. En fait, les dermatoses chez les dialysés chroniques sont fréquentes et variées. Certaines sont peu spécifiques, comme le prurit, les troubles pigmentaires et phanèriens. D'autres sont plus spécifiques mais plus rares, comme les troubles de la kératinisation et la pseudo-porphyrie cutanée tardive.

How to cite this article: Ndiaye M, Diadie S, Tall AL, Dione MA, Diallo M, Diop A, Diatta BA, Seck NB, Diallo S, Ndiaye MT, Ka F, Niang SO, Ly F, Kane A, Dieng MT. Les manifestations dermatologiques chez les patients dialysés: étude longitudinale et descriptive de 208 cas à Dakar. Our Dermatol Online. 2020;11(Supp. 1):12-18.

Submission: 22.03.2020; **Acceptance:** 11.05.2020

DOI: 10.7241/ourd.2020S.3

Leur incidence varie de 50 à 100 % des cas selon les séries [2,3]. En Afrique, les études réalisées au Nigéria et au Maroc rapportent respectivement une fréquence de 89,1% [4] et de 100% [5].

Au Sénégal, jusqu'à ce jour, aucune étude portant sur les manifestations cutanées chez les dialysés n'a été réalisée. Les objectifs de notre travail étaient d'évaluer la fréquence des dermatoses chez les dialysés, et de déterminer leurs aspects cliniques, leurs facteurs de risque de survenue et leurs aspects évolutifs.

MÉTHODOLOGIE

Il s'agit d'une étude longitudinale descriptive de 15 mois, réalisée d'Avril 2018 à Juin 2019 dans cinq centres de dialyse de la ville de Dakar (Unité d'hémodialyse et Unité de dialyse péritonéale de l'hôpital Aristide Le Dantec, Unité d'hémodialyse de l'Institut Clinique de Perfectionnement, Unité d'hémodialyse du Centre de diagnostic et d'exploration et Unité d'hémodialyse de la Clinique ABC). Ont été inclus dans cette étude, les patients dialysés chroniques depuis 3 semaines dans les différents centres cités précédemment et ayant des manifestations dermatologiques. L'hémodialyse chronique était prescrite par le néphrologue à raison de 3 séances par semaine de 4 heures chacune. Cependant, certains malades en faisaient 1 ou 2 selon les moyens financiers. La membrane de dialyse était en polysulfone. L'anticoagulant utilisé était l'héparine standard. La température du dialysat était de 37°C et la concentration du calcium de 1,75 mmol/l. Le générateur était de marque Fréséniuis, Nipro, Gambro ou Bellco, selon le centre d'hémodialyse. Tous les patients en dialyse péritonéale faisaient la méthode de la dialyse péritonéale continue ambulatoire et procédaient à 4 échanges par jour.

Le diagnostic des affections cutanées était par un dermatologue et basé sur l'interrogatoire, l'examen dermatologique complet et les explorations paracliniques. Les paramètres biologiques étaient recueillis à partir des dossiers médicaux des patients.

Au cours de cette étude tous nos malades ont été interrogés et examinés par la même personne (un dermatologue) afin de standardiser les résultats. La saisie et l'analyse des données étaient réalisées avec le logiciel SPSS1. Le test utilisé pour les comparaisons était le khi-2, considéré comme statistiquement significatif lorsque p est inférieur à 0,05.

RÉSULTATS

Durant la période d'étude, nous avons recensé 346 patients dialysés dans les différents centres de dialyse. Parmi ces patients, 208 avaient des manifestations dermatologiques soit 60,11% (Fig. 1). Le nombre de malades en hémodialyse était de 197 (94,7%) et de 11 (5,2%) en dialyse péritonéale. Ils se répartissaient en 119 hommes et 89 femmes soit un sex-ratio de 1,8. L'âge moyen était de 47,23 ans avec des extrêmes de 12 à 92 ans. La tranche d'âge située entre 41 et 60 ans était la plus représentée avec 47,11%. Une atopie personnelle était notée dans 41 cas (19,7%).

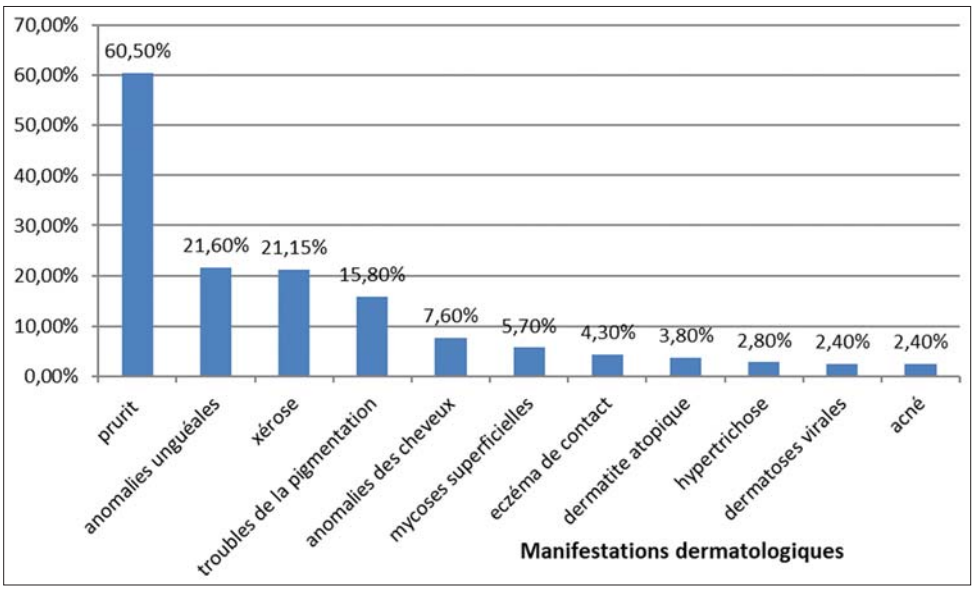

Figure 1: Représentation des Manifestations dermatologiques chez les patients dialysés. [Representation of dermatological manifestations in dialysis patients].

A la clinique, le prurit observé dans 126 cas (60,5%), était apparu durant les 6 premiers mois de dialyse dans 57 cas (45,23%), 6 mois après l'instauration de la dialyse dans 46 cas (36,5%) et avant la mise en route de la dialyse dans 22 cas (17,4%). Les autres caractéristiques du prurit sont résumées dans le Tableau 1.

La xérose cutanée, observée dans 44 cas (21,1%), était diffuse dans 21 cas (47,72%), localisée dans 23 cas (52,2%) avec une disposition sur les extrémités dans 14 cas (60,8%) et sur le tronc dans 9 cas (39,1%). Elle était associée à une ichtyose dans 12 cas (27,27%). La durée d'évolution de la xérose était précisée dans 32 cas (72,72%). Elle était apparue avant la dialyse dans 10 cas (31,25%), plus de 6 mois après l'instauration de la dialyse dans 7 cas (25%) et dans les 6 premiers mois de dialyse dans 15 cas (43,7%).

Des anomalies unguéales étaient observées dans 45 cas (21,6%). La durée d'évolution des onychopathies était précisée dans 16 cas. Elles étaient apparues après la mise en route de la dialyse dans 11 cas et avant la mise en route de la dialyse dans 5 cas. Les anomalies unguéales sont décrites dans le Tableau 2. On notait une anomalie des cheveux et poils d'installation progressive après l'instauration de la dialyse dans 22 cas (10,5 %). Les anomalies des cheveux et poils notées sont représentées dans le Tableau 3. Les caractéristiques des autres dermatoses de notre série, sont répertoriées dans le Tableau 4.

Tableau 1: Répartition des cas en fonction de l'horaire du prurit [Distribution of cases according to the pruritus schedule]

Horaire du prurit	Effectif	%
Sans horaire fixe	51	40,4
Prédominance nocturne	36	28,5
Lors de la dialyse	20	15,8
Après la dialyse	12	9,4
A la transpiration	12	9,4
Permanent	4	3,1
Après consommation de lait	1	0,7
Après le bain	1	0,7
Horaire non précisé	23	18,2

Tableau 2: Répartition des cas en fonction des différentes anomalies unguéales [Distribution of cases according to different nail anomalies]

Anomalies unguéales	Effectif	% (n=57)
Ongles striés	22	38,5
Ongles équisegmentés	14	24,5
Ongles cassants	7	12,2
Sillons transversaux	4	7,01
Onyxis	4	7,01
Onychogriffose	2	3,5
Mélanonychie	2	3,5
Lichen unguéal	1	1,7
Koïlonychie	1	1,7

Sur le plan étiologique, la néphroangiosclérose (NAS) était la néphropathie causale la plus fréquente (31,3%), suivie de la néphropathie diabétique (5,8%), de la glomérulonéphrite chronique (4,8%), de la polykystose rénale (4,3%) et de la néphropathie obstétricale (0,5%). La néphropathie causale était indéterminée dans 104 cas.

L'analyse bi variée nous avait permis d'avoir les résultats suivants:

Relation Entre Le Prurit Et L'ancienneté De La Dialyse

La répartition des cas en fonction du prurit et de l'ancienneté de la dialyse est illustrée dans le Tableau 5.

Le prurit était plus fréquent dans les 6 premiers mois de dialyse (85%) et la corrélation était statistiquement significative (p=0,0001). Les patients qui avaient fait plus de 48 mois de dialyse avaient moins tendance à avoir un prurit avec une différence statistiquement significative (p=0,002).

Tableau 3: Répartition des cas en fonction des anomalies des cheveux [Distribution of cases according to hair anomalies]

Anomalies des cheveux et poils	Nombre de cas	% (n= 25)
Effluvium télogène	13	52
Hypertrichose	6	24
Alopécie en clairière	3	12
Tricopathie soyeuse	3	12

Tableau 4: Répartition des autres dermatoses [Ditrubution of other dermatoses]

Les autres dermatoses		Nombre de cas
Dermatite atopique	Dysidrose	2
	Kératodermie palmoplantaire	3
	Eczéma des plis	2
	Prurigo nodulaire	3
	Kératose pilaire	1
Eczéma de contact	Au sparadrap	9
Trouble de la pigmentation	Hyperpigmentation progressive zones photo exposées	11
	Hyperpigmentation diffuse	18
	Vitiligo	4
Dermatoses infectieuses	Mycoses superficielles	12
	Virales (zona, molluscum contagiosum, verrue)	5

Tableau 5: Répartition du prurit selon l'ancienneté de la dialyse [Distribution of pruritus occording to the age of dialysis]

Ancienneté de la dialyse	Prurit		
	Non	oui	
0-6 mois	9 (15%)	51 (85%)	P=0,0001
7-12 mois	13 (33,3%)	26 (66,7%)	P=0,4
13-24 mois	15 (45,5%)	18 (54,5%)	P=0,4
25-48 mois	25 (54,3%)	21 (45,7%)	P=0,2
≥48mois	20 (66,7%)	10 (33,3%)	P=0,002

Relation Entre Prurit Et Type De Dialyse

La répartition des cas en fonction de la relation entre le prurit et le type de dialyse est détaillée sur le Tableau 6.

Le prurit était plus fréquent chez les patients hémodialysés, cependant la différence n'était pas statistiquement significative avec p = 0,7.

Relation Entre Le Prurit Et Le Nombre De Séances D'hémodialyse Par Semaine

La répartition des cas en fonction du prurit et du nombre de séances de dialyse est représentée dans le Tableau 7.

Le prurit était plus fréquent chez les patients qui faisaient 2 séances d'hémodialyse par semaine et la corrélation était statistiquement significative avec p = 0,0001.

Les patients qui faisaient 3 séances d'hémodialyse par semaine avaient moins tendance à avoir un prurit avec une différence statistiquement significative p=0,0001.

Relation Entre Le Prurit Et L'atopie Personnelle

La répartition des cas en fonction du prurit et de l'atopie personnelle est représentée dans le Tableau 8.

Le prurit était plus fréquent chez les patients qui avaient une atopie personnelle (72,4%) et la corrélation était statistiquement significative p = 0,03.

Tableau 6: Répartition des cas de prurit selon le type de dialyse [Distribution of pruritus occording the type of dialysis]

Type de dialyse	Prurit		
	Non	Oui	
DP	5 (45,5%)	6 (54,5%)	P=0,7
HD	77 (39,1%)	120 (60,9%)	

Tableau 7: Répartition des cas de prurit en fonction du nombre de séances d'hémodialyse [Distribution of pruritus according to the number of hemodialysis sessions]

Nbre de séances/semaine	Prurit		
	Oui	non	
3	54 (48,6%)	57(51,4%)	P=0,0001
2	52 (80%)	13 (20%)	P=0,0001
1	1 (50%)	1 (50%)	P=0,7
irrégulier	13 (68,4%)	6 (31,6%)	P=0,6

Tableau 8: Répartition des cas de prurit selon l'existence d'atopie personnelle [Distribution of pruritus cases according to the existence of personel atopy]

Patients	Sans prurit	Avec prurit	
Sans atopie personnelle	66 (44%)	84(56%)	P=0,03
Avec atopie personnelle	16 (27,6%)	42(72,4%)	

Relation Entre Troubles Pigmentaires Et Ancienneté De La Dialyse

La répartition des cas en fonction de l'hyperpigmentation cutanée et l'ancienneté de la dialyse est représentée dans le Tableau 9.

L'hyperpigmentation était fréquente chez les patients qui avaient fait plus de 48 mois de dialyse et la corrélation était statistiquement significative (p=0,01). Durant les 6 premiers mois de dialyse, l'hyperpigmentation cutanée était exceptionnelle avec une différence statistiquement significative (p=0,001).

A la paraclinique, l'hémogramme réalisé chez 170 malades (81,7%) avait mis en évidence, une anémie chez 166 malades avec un taux d'hémoglobine moyen de 8,6 g/dl (extrêmes: 4,1-16,6g/dl). Les différentes caractéristiques de l'anémie et les autres explorations biologiques sont répertoriés dans le Tableau 10.

Sur le plan thérapeutique, la prise en charge du prurit était; un anti histaminique associé à un émollient (97 cas), un anti histaminique associé à un dermocorticoïde (12 cas), un émollient seul (13 cas) et un neuroleptique

Tableau 9: Répartition des cas d' l'hyperpigmentation cutanée selon l'ancienneté de la dialyse [Distribution of cases of cutaneous hyperpigmentation according to the age of dialysis]

Ancienneté de la dialyse	Hyperpigmentation cutanée		
	Non	oui	
0-6 mois	59 (98,3%)	1 (1,7%)	P=0,001
7-12 mois	33 (84,6%)	6 (15,4%)	P=0,7
13-24 mois	30 (90,9%)	3 (9,1%)	P=0,9
25-48 mois	36 (78,3%)	10 (21,7%)	P=0,09
≥48 mois	21 (70,0%)	9 (30,0%)	P=0,01

Tablesu 10: Rapport des différentes explorations biologiques [Report of the different biological explorations]

Explorations biologiques		Nombre de cas
Hémogramme (Hb moyen: 8g/dl)	Anémie normochrome normocytaire	108
	Anémie microcytaire	21
	Hypochrome normocytaire	10
	Hypochrome microcytaire	8
Férritinémie	élevée	35
	normale	17
Calcémie	élevée	8
	basse	2
	normale	141
Phosphorémie	élevée	47
	basse	9
	normale	100
PTH	élevé	15
	normal	43
Aluminémie	élevé	34
	normale	2

type Gabapentine (5 cas). Le traitement de la xérose reposait sur les émollients et kératolytiques. Le traitement des anomalies des cheveux consistait à des conseils hygiéno-diététiques dans le cadre de l'effluvium télogéne et une supplémentation en vitamines B6 (3 cas).

L'évolution du prurit après le traitement par les antis histaminiques associés aux émollients était marquée par une amélioration dans 45 cas (35,7%), une récidive à l'arrêt du traitement dans 15 cas (11,9%). Elle était stationnaire dans 7 cas (5,5%). La Gabapentine, utilisée dans 5 cas, avait entraîné une régression du prurit chez les 3 patients. On notait une récidive à l'arrêt du traitement chez 2 malades. Des rémissions spontanées ont été notées dans 12 cas.

L'évolution de la xérose sous émollients et ou kératolytiques était favorable dans 24 cas (54,54%), stationnaire dans 8 cas (18,18%). Dans 3 cas, on notait une récidive à l'arrêt des émollients.

DISCUSSION

Les manifestations dermatologiques sont fréquentes chez les dialysés comme en témoigne notre étude qui montre une fréquence de 60,11%. Ces résultats rejoignent ceux de la littérature qui en situent la fréquence générale entre 50 et 100 % [2,3]. Ainsi en 2009 en Turquie, sur 100 patients hémodialysés la fréquence était de 100% [6]. En Iran, elle était de 94,1% sur 101 patients hémodialysés en 2005 [7]. Dans l'étude de Falodun O, réalisée au Nigéria, la fréquence était de 89,1% sur 120 patients [4]. L'âge moyen de 47,23 ans rapporté dans notre série, rejoint les données de la littérature. Ainsi en Afrique du Nord, l'âge moyen des patients était de 50,6 ans et de 44 ans respectivement dans l'étude de Masmoudi A [8] en Tunisie et Dahbi N au Maroc [5].

Quant à la prédominance masculine notée dans notre série, elle a été également observée dans certaines études [7,9]. Cependant dans d'autres séries [5,6], il n'y avait pas de différence entre les hommes et les femmes.

Les manifestations cliniques sont polymorphes avec une dizaine de lésions notées dans notre série. Ce polymorphisme a été déjà souligné par plusieurs études [4,7]. Ainsi nous avons noté une plus grande fréquence du prurit (60,5%), suivie des anomalies unguéales (21,6%) et de la xérose cutanée (21,15%).

Une plus grande fréquence du prurit variant entre 70 et 90 % était rapportée dans les anciennes études. Dans l'étude réalisée par Benchikhi H. en 1999 au Maroc [10], trois quart des hémodialysés chroniques avaient un prurit lié à l'hémodialyse. En revanche, elle a nettement diminué dans les nouvelles publications, variant de 20 à 65 %, rejoignant ainsi les résultats de notre série. La diminution nette de la fréquence du prurit ces dernières années serait liée à l'amélioration des techniques de dialyse. D'ailleurs, selon certains auteurs, une substance mal dialysable est responsable du prurit urémique par son accumulation systémique [11]. Pour certains auteurs, la survenue du prurit n'apparaît pas liée à l'ancienneté de la dialyse [12]. Pour d'autres, il existe une relation significative entre le score du prurit et la durée de l'hémodialyse [13]. Ainsi dans notre étude, nous avons retrouvé une diminution de sa fréquence en fonction de la durée de la dialyse avec un lien statistiquement significatif (p= 0,002).

La xérose cutanée rapportée à 21,1% dans notre série, était similaire à celle de Hajheydari Z (22,8%) [7]. D'autres auteurs ont trouvé une fréquence plus élevée, atteignant jusqu'à 90 % des cas [2,5]. Pour certains auteurs, elle serait due à une réduction de la taille et à une anomalie fonctionnelle des glandes sudoripares eccrines [14,15], parfois attribuées à l'utilisation de diurétiques [9]. Mais plusieurs facteurs semblent être intrigués tels que les troubles du métabolisme de la vitamine A et la malnutrition [9].

Des anomalies unguéales étaient observées dans 21,15% des cas, rejoignant les résultats de Masmoudi A [8]. Des études ont indiqué des valeurs allant de 52 % à 71 % [16,17]. Par contre, des travaux plus récents ont montré une fréquence plus élevée, allant de 86% à 96% [5,9]. Les ongles striés (38,5%) étaient les anomalies les plus fréquentes, suivies des ongles équisegmentés (24,5%). Nos résultats sont semblables à ceux de la littérature [2,17].

Une alopécie non cicatricielle est fréquemment observée chez les patients dialysés chroniques. Nous avons trouvé une alopécie dans 7,6% dû à un effluvium télogène dans la plupart (13 cas). Dans la littérature, la fréquence des alopécies chez les hémodialysés varie de 20 à 25 % [9,18]. L'étiologie peut être multifactorielle, en rapport avec la sécheresse des cheveux résultant de la malnutrition, l'hyposidérémie et l'état de stress.

Une hypertrichose a été notée dans 6 cas et une acné dans 5 cas. D'autres publications ont rapporté

des cas d'hypertrichose [5,7] et d'acné [4,5]. L'hypertrichose de nos patients serait imputable à la prise d'anti hypertenseur vasodilatateur contenant du Minoxidil.

Les troubles pigmentaires étaient observés dans 15,8% des cas. Ces résultats sont proches de ceux de la littérature, allant de 17 à 70 % [9,19]. Par contre Dahbi N avait trouvé un taux plus élevé (94%) [5]. Ces troubles sont souvent à type de mélanodermie, prédominant au niveau des zones découvertes et se développant très progressivement tout au long de la durée d'hémodialyse. Sa pathogénie serait une mélanogenèse accrue secondaire à des taux tissulaires élevés de MSH (Melanine Stimulating Hormone). Un autre facteur pouvant aussi majorer l'hyperpigmentation de la peau est l'hémosidérose observée surtout chez les patients recevant plusieurs transfusions sanguines [8].

Enfin, l'immunodépression explique la fréquence des dermatoses infectieuses chez les dialysés avec une fréquence de 8,1% dans notre série. Certaines publications ont rapporté une fréquence plus élevée des dermatoses infectieuses notamment en Egypte [20] et en Tunisie [8] avec respectivement 40% et 20,4%.

CONCLUSION

Les manifestations dermatologiques sont fréquentes et polymorphes chez les patients dialysés. Le prurit était l'anomalie la plus fréquemment rapportée et il y existait une corrélation statistiquement significative entre le prurit et le nombre réduit de séances d'hémodialyse, le caractère récent des séances de dialyse et l'existence d'atopie personnelle. La prise en charge par des thérapeutiques simples tels que les antihistaminiques associées aux émollients a permis une évolution favorable dans la majorité des cas.

Statement of Human and Animal Rights

All procedures followed were in accordance with the ethical standards of the responsible committee on human experimentation (institutional and national) and with the Helsinki Declaration of 1975, as revised in 2008.

Statement of Informed Consent

Informed consent was obtained from all patients for being included in the study.

RÉFÉRENCES

1. Bright R. Cases and observations illustrative of renal disease. Guys Hospital Rep. 1836;1:338 -79.
2. Bencini PL, Montagnino G, Citterio A, Grazian PG, Crostia C, Ponficellih C. Cutaneous abnormalities in uremic patients. *Nephron.* 1985;40:316-21.
3. Guillet G. Les signes cutanés chez les hémodialysés: des marqueurs prédictifs de morbidité ou de mortalié ? Presse Med. 2006;35:377–8.
4. Falodun O, Ogunbiyi A, Salako B, George AK. Skin changes in patients with chronic renal failure. Saudi J Kidney Dis Transpl. 2011;22:268–72.
5. Dahbi N, Hocar O, Akhdari N, Amal S, Bassit N, Fadili W, et al. Manifestations cutanées chez les hémodialysés chroniques. Néphrol Thér. 2014; 10:101-5.
6. Onelmis H; Sener S, Sasmaz S, Ozer A. Cutaneous changes in patients with chronic renal failure on hemodialysis. Cutan Ocul Toxicol. 2012;31:286–91.
7. Hajheydari Z, Makhlough A. Cutaneous and Mucosal Manifestations in Patients on Maintenance Hemodialysis. A Study of 101 Patients in Sari, Iran. IJKD. 2008;2:86-90.
8. Masmoudi A, Ben Hmida M, Mseddi M, Meziou TJ, Walha N, Hachicha J, et al. Manifestations cutanées chez les hémodialysés chroniques. Étude prospective de 363 cas. Presse Med. 2006;35:399-406.
9. Deshmukh SP, Sharma YK, Dash K, Chaudhari NC, Kirti SD. Clinicoepidemiological study of skin manifestations in patients of chronic renal failure on hemodialysis. Indian Dermatol Online J. 2013;4:18–21.
10. Benchikhi H, Moussaid L, Doukaly O, Ramdani B, Zaid D, Lakhdare H. Prurit des hémodialyses chroniques: étude de 134 cas marocains. Néphrologie. 2003;23:127–31.
11. Kurban MS, Boueiz A, Kibbi AG. Cutaneous manifestations of chronic kidney disease. Clin Dermatol. 2008;26:255–64.
12. Gilchrest BA, Stern RS, Steinman A, Brown RS, Arndt KA, Anderson WW, et al. Clinical features of pruritus among patients undergoing maintenance hemodialysis. Arch Dermatol. 1982;118:154-6.
13. Szepietowski JC, Sikora M, Kusztal M, Salomon J, Magott M, Szepietowski T. Uremic pruritus: a clinical study of maintenance hemodialysis patients. J Dermatol. 2002;29:621-7.
14. Park TH, Park CH, Ha SK, Lee SH, Song KS, Lee HY, et al. Dry skin (xerosis) in patients undergoing maintenance hemodialysis: the role of decreased sweating of the eccrine sweat gland. Nephrol Dial Transplant. 1995;10:2269–73.
15. Avermaete A, Altmeyer P, Bacharach-Buhles M. Skin changes in dialysis patients: a review. Nephrol Dial Transplant. 2001;16:2293–6.
16. Altmeyer P, Kachel HG, Junger M., Koch K.M, Holzmann H, et al. Skin changes in long-term dialysis patients. Hautarzt Zeitschr Dermatol Venerol Verwand Geb. 1982;33:137-42.
17. Dyachenko P, Monelise A, Shustak A, Rozenman D. Nail Disorders in patients with chronic renal failure and undergoing haemodialysis treatment: a case control study. J Eur Acad Dermatol Venereol. 2007;23:340-4.
18. Thomas EA, Pawar B, Thomas A. A prospective study of cutaneous abnormalities in patients with chronic kidney disease. Indian J Nephrol. 2012;22:116-20.
19. Masmoudi A, Hajjaji Darouiche M, Ben Salah H, Ben Hmida M, Turki H. Cutaneous abnormalities in patients with end stage renal failure on chronic hemodialysis. A study of 458 patients. J Dermatol Case Rep. 2014;8:86-94.
20. Sultan MM, Mansour HH, Wahby IM, Houdery AS. Cutaneous manifestations in Egyptians patients with chronic renal failure on regular hemodialysis. J Egypt Women Dermatol Soc. 2010;7:49-55.

Copyright by Maodo Ndiaye, et al. This is an open access article distributed under the terms of the Creative Commons Attribution License, which permits unrestricted use, distribution, and reproduction in any medium, provided the original author and source are credited.

Source of Support: Nil, **Conflict of Interest:** None declared.

Brief Report

Plantar dysidrosis: epidemiological, clinical and mycological study of 112 cases

Wafaa Bahtaoui[1], Fatima Zahra El Fetoiki[1], Fouzia Hali[1], Maha Soussi-Abdellaoui[2], Soumiya Chiheb[1]

[1]Department of Dermatology, Ibn Rochd UHC, 1 quartier des hopitaux 20000, Casablanca, Morocco, [2]Department of Parasitology, Ibn Rochd UHC, 1 quartier des hopitaux 20000, Casablanca, Morocco

Corresponding author: Dr. Wafaa Bahtaoui, E-mail: bahtaoui.wafaa@gmail.com

ABSTRACT

Background: Dysidrosis is a topographic form of eczema with palmar-plantar involvement, with multiple and intricate causes. Our goal is to study the epidemiological, clinical and mycological characteristics of plantar dysidrosis. **Material and methods:** A retrospective study during 2 years, in the Dermatology Department of Ibn Rochd University Hospital. All adult patients with plantar dysidrosis were included in the study. The data analysis was done with the SPSS 20 software. **Results:** We collected 112 cases, 64 women and 48 men with a sex ratio of ¾. The average age was 50 years. The average duration of evolution was 6.22 years. Patients consulted for their first episode in 22.7% of cases. Consultations were during summer in 80.4% of cases. Occupational allergy was found in 2.7% of cases; atopy in (14,3); family atopy (5.4); contact eczema (5.4); sport (5.4%); tobacco (12.5%); Moorish baths (17.9%); diabetes (31,3). Plantar involvement was unilateral in 63.6% of cases, associated with lower back (7.3%), palmar involvement (10.9%), intertrigo interortil (44.5%), nail involvement (65.5%). The plantar mycological samples were taken in 81.8% of the cases and were positive in 62.5% of the cases. The culture isolated mostly: *Trichophyton rubrum* (80%) and *Candida albicans* (10%). The association of fungal dysidrosis was significant with intertrigo interortils ($p = 0.002$); onychomycosis ($p < 0.001$); and unilateral localization ($p < 0.001$). **Conclusion:** Our study highlights the multifactorial nature of plantar dysidrosis. Intertrigo inter toe, the presence of onychomycosis, and unilateral localization are factors significantly associated with fungal plantar dysidrosis.

Key words: Dysidrosis; Fungal; Trichophyton rubrum; Intertrigo; Onychomycosis

How to cite this article: Bahtaoui W, El Fetoiki FZ, Hali F, Soussi-Abdellaoui M, Chiheb S. Plantar dysidrosis: epidemiological, clinical and mycological study of 112 cases. Our Dermatol Online. 2020;11(Supp. 1):19-23.

Submission: 19.05.2020; **Acceptance:** 12.07.2020

DOI: 10.7241/ourd.2020S.4

Brief Report

Dysidroses plantaires: étude épidémio-clinique et mycologique de 112 cas

Wafaa Bahtaoui[1], Fatima Zahra El Fetoiki[1], Fouzia Hali[1], Maha Soussi-Abdellaoui[2], Soumiya Chiheb[1]

[1]Department of Dermatology, Ibn Rochd UHC, 1 quartier des hopitaux 20000, Casablanca, Morocco, [2]Department of Parasitology, Ibn Rochd UHC, 1 quartier des hopitaux 20000, Casablanca, Morocco

Corresponding author: Dr. Wafaa Bahtaoui, E-mail: bahtaoui.wafaa@gmail.com

RÉSUMÉ

Introduction: La dysidrose est une forme topographique d'eczéma avec atteinte palmo-plantaire, aux causes multiples et intriquées. Notre objectif est d'étudier les caractéristiques épidémiologiques, cliniques et mycologiques des dysidroses plantaires. **Matériel et Méthodes:** Il s'agit d'une étude rétrospective réalisée sur 2 ans, au sein du service de Dermatologie du CHU Ibn Rochd. Ont été inclus dans l'étude tous les patients adultes porteurs d'une dysidrose plantaire. Les données ont été recueillies sur le logiciel SPSS 20. **Résultats:** 112 cas ont été colligés, 64 femmes et 48 hommes avec un sexe ratio de 3/4, l'âge moyen était de 50 ans. La durée moyenne d'évolution était de 6,22 ans, avec un âge de début moyen de 44 ans et en moyenne 1,4 poussée par an. 22,7% des patients ont consulté dès leur premier épisode. 80,4 % des consultations ont eu lieu pendant l'été. Les antécédents retrouvés étaient : allergie professionnelle (2,7%) ; atopie personnelle (14,3) ; atopie familiale (5,4) ; eczéma de contact (5,4) ; sport (5,4%) ; tabac (12,5%) ; bains maures (17,9%) ; diabète (31,3) ; obésité (7,1%) ; hyperhydrose (6,3%) ; port de chaussures fermés (9,8%). L'atteinte plantaire était unilatérale dans 63,6% des cas, associées à une atteinte du dos des pieds (7,3%), une atteinte palmaire (10,9%), un intertrigo interorteil (44,5%), une atteinte unguéale (65,5%). Les prélèvements mycologiques au niveau plantaire ont été réalisés dans 81,8% des cas et ont été positifs dans 62,5% des cas. La culture a isolé : *Trichophyton rubrum* (80%), *Candida albicans* (10%), *Trichophyton mentagrophytes* (5,7%), *Trichophyton interdigitale* (2,9%). L'association de la dysidrose fongique était significative avec intertrigo interorteils ($p=0,002$) ; à l'onychomycose ($p < 0,001$) ; et à la localisation unilatérale ($p < 0,001$). **Conclusion:** Notre étude souligne le caractère multifactoriel des dysidroses plantaires. L'intertrigo inter orteil, la présence d'une onychomycose, et la localisation unilatérale sont des facteurs associés de façon significative aux dysidroses plantaires fongiques.

Mots clés: Dysidrose, Intertigo, Mycose, Onychomycose

INTRODUCTION

La dysidrose est une forme topographique d'eczéma avec atteinte palmo-plantaire aux causes multiples et intriquées. L'objectif de notre travail est d'étudier les caractéristiques épidémiologiques, cliniques et mycologiques des dysidroses plantaires, et de rechercher le lien entre cette entité et l'infection mycosique.

MATERIALS AND METHODS

Il s'agit d'une étude rétrospective descriptive et analytique sur une durée de 2 ans allant de janvier 2015 à décembre 2016, au niveau du service de consultation de Dermatologie du CHU Ibn Rochd.

Ont été inclus tous les patients adultes ayant consulté au service, quelque soit leur motif de consultation, et chez qui l'examen clinique avait retrouvé une dyshidrose plantaire en poussée associée ou non à une dysidrose palmaire. Les patients avec dysidrose palmaire isolée n'ont pas été inclus dans l'étude.

Le recueil des données a été fait par une fiche d'exploitation relevant les données épidémiologiques et cliniques. Tous les sujets inclus dans l'étude ont été adressés au laboratoire de Parasitologie mycologie

How to cite this article: Bahtaoui W, El Fetoiki FZ, Hali F, Soussi-Abdellaoui M, Chiheb S. Dysidroses plantaires : étude épidémio-clinique et mycologique de 112 cas. Our Dermatol Online. 2020;11(Supp. 1):19-23.

Submission: 19.05.2020; **Acceptance:** 12.07.2020

DOI: 10.7241/ourd.2020S.4

du CHU Ibn Rochd de Casablanca pour prélèvement mycologique des ongles, en interorteils ainsi que des squames plantaires.

Le traitement des données: logiciel SPSS 20. L'étude statistique a été faite par test de Chi2, avec un intervalle de confiance de 95%. Le résultat était jugé significatif pour $p<0.05$.

Ethics Statement

Pas de conflit d'intérêt

RESULTS

Notre étude a colligé 112 cas. Il s'agissait de 64 femmes et 48 hommes avec un sexe ratio de ¾. L'âge moyen était de 50 ans avec des extrêmes de 16 et 90 ans. La durée moyenne d'évolution était de 6,22 ans. L'âge de début moyen était de 44 ans. Le nombre de poussées par an était en moyenne de 1,4. 22,7% des patients ont consulté dès leur premier épisode et 80,4 % des consultations ont eu lieu pendant la saison chaude

Les antécédents retrouvés ont été : le port de chaussures fermées dans 9,8% des cas, l'hyperhidrose dans 6,3% des cas, l'obésité dans 7,1% des cas, le diabète dans 31,3% des cas, la fréquentation de bain maure dans 17,9% des cas, le tabagisme dans 12,5% des cas, l'eczéma de contact dans 5,4% des cas, l'allergie professionnelle (2,7%) ; atopie personnelle (14,3) ; atopie familiale (5,4) ; la pratique de sport (5,4%) ; 37,5% des patients n'avaient aucun antécédent (Fig. 1).

L'examen clinique a retrouvé que l'atteinte plantaire était unilatérale dans 63.9% des cas (Fig. 2). Le prurit était présent dans 100% des cas, l'atteinte unguéale était associée dans 65,5% des cas, un intertrigo interorteils dans 44,5 % des cas, une atteinte du dos du pied dans 7,3 % des cas, l'atteinte palmaire dans 10,9% des cas.

Les prélèvements mycologiques ont pu être réalisés dans 81,8% des cas, et ont été positifs au niveau plantaire dans 62,5% des cas, en interorteils dans 37,6% des cas, et au niveau unguéal dans 64,5% des cas.

L'agent fongique le plus retrouvé à la culture était *Trichophyton rubrum* dans 81% des cas, le *Candida albicans* dans 10% des cas, le *Trichophyton mentagrophytes* dans 6% des cas, le *Trichophyton interdigital* dans 3% des cas (Fig. 3).

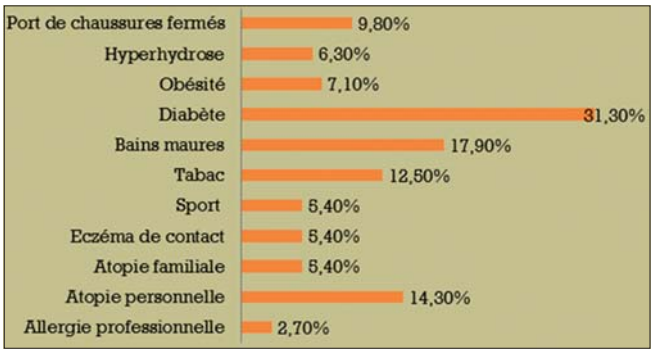

Figure 1: History found in patients in the series.

Figure 2: Plantar dysidrosis.

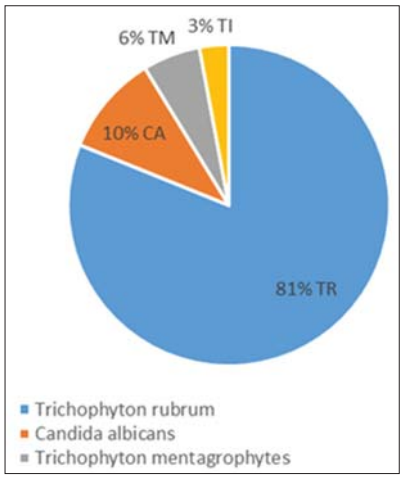

Figure 3: Mycological agents isolated at mycological sampling.

L'analyse statistique a révélé une association significative entre la positivité du prélèvement dans les squames plantaire et la localisation unilatérale de la dysidrose plantaire ($p<0.001$), ainsi qu'avec la présence d'un intertrigo inter-orteil (avec $p=0.002$), at avec l'atteinte unguéale ($p<0.001$)

L'évolution sous traitement antifongique local et général et kératolytiques avec désinfection des

chaussures et chaussettes était favorable chez tous les patients avec prélèvement mycologique positif

DISCUSSION

La dysidrose est une forme particulière d'eczéma limité au niveau des faces latérales des doigts et des orteils ainsi qu'aux paumes et aux plantes [1]. Sa fréquence et son caractère handicapant et récidivant retentissent sur la qualité de vie [2]. Elle pose un problème d'étiopathogénie, rendant son diagnostic étiologique et se prise en charge difficiles [3].

Le caractère multifactoriel dans l'étiologie de la dysidrose est fort probable [4]. La dysidrose peut être aussi soit une localisation palmoplantaire d'un eczéma de contact systémique, soit une réaction «ide» à un eczéma de contact à distance [5]..

Un essai de classification des dysidroses a été proposé et distingue : les dysidroses symptomatiques d'une réaction immuno-allergologique de type retardé (type IV selon la classification de Gell et Coombs) avec expression clinique d'un eczéma de nature allergique. Les dysidroses symptomatiques d'une réaction de type vésiculeux, non immunologique, à divers agents physico-chimiques potentiellement irritants, provocateurs et/ou aggravants. Elles apparaissent ou non dans un contexte atopique. Et finalemenent les dysidroses idiopathiques. La plupart des dysidroses récidivantes ou subintrantes appartiennent à cette catégorie [6].

Notre étude a mis en évidence une association significative entre la dysidrose et l'intertrigo interorteil, ainsi que l'onychomycose. Bryld et al. ont montré que le risque relatif de dysidrose palmaire chez ceux ayant un intertrigo interorteil était de 3,58. Une étude cas-témoin a mis en évidence l'intertrigo mycosique comme facteur associé de façon statistiquement significative à la dysidrose en analyse univariée et multivariée [2]. La dysidrose peut être en relation avec une allergie fongique (ide : lésion allergique à distance d'un foyer fongique) que ce soit un dermatophyte (mycide) ou une levure (levuride) Il s'agirait alors d'éruptions secondes (" ides ") à topographie palmo-plantaire, consécutives à un eczéma de contact allergique à des antigènes d'origine dermatophytique. Il est possible également qu'il y ait une anomalie commune de la peau qui favoriserait à la fois la dysidrose et la dermatophytose. Une mycose pourrait engendrer une mycose dans le cadre d'une pathologie multifactorielle

La principale espèce identifiée dans notre série était Trichophyton rubrum, ce qui rejoint la littérature [3].

La relation entre dysidrose et atopie est sujet de controverse. Certains auteurs pensent qu'il existe une relation étroite entre l'état atopique et les poussées de dysidrose et que la dysidrose est une manifestation atopique chez l'adulte. D'autres nient cette relation [7].

L'hyperhidrose pourrait favoriser la dysidrose. La sueur jouerait un rôle d'irritant. certaines dysidroses semblent s'améliorer par la toxine botulique et l'ionophorèse [8]. Le travail en milieu chaud et humide, en particulier lorsque les mains sont en contact répété avec des produits irritants, favorise les poussées de dysidrose, qui s'aggravent en milieu occlusif (gants en caoutchouc) Sensibilisation aux métaux dont le nickel [5].

CONCLUSION

Notre étude souligne le caractère multifactoriel des dysidroses plantaires. Elle confirme qu'il existe une association statistiquement significative entre dysidrose plantaire et l'intertrigo mycosique inter digito-plantaire, l'onychomycose, et la localisation unilatérale. Ceci justifie, en pratique, la recherche systématique de ces éléments chez les malades souffrants de dysidrose.

ACKNOWLEDGEMENTS

The examination of the patients was conducted according to the Declaration of Helsinki principles.

The authors certify that they have obtained all appropriate patient consent forms. In the form the patient(s) has/have given his/her/their consent for his/her/their images and other clinical information to be reported in the journal. The patients understand that their names and initials will not be published and due efforts will be made to conceal their identity, but anonymity cannot be guaranteed.

Statement of Human and Animal Rights

All procedures followed were in accordance with the ethical standards of the responsible committee on human experimentation (institutional and national) and with the Helsinki Declaration of 1975, as revised in 2008.

Statement of Informed Consent

Informed consent was obtained from all patients for being included in the study.

REFERENCES

1. Brzezinski P, Martini L. A phytotherapeutic approach to hand and feet dyshidrosis using vegetables (espcially mashed celeriac applied topically). Our Dermatol Online. 2019;10:e41.1-e41.2.
2. Ilkit M, Durdu M, Karakaş M. Cutaneous id reactions: A comprehensive review of clinical manifestations, epidemiology, etiology, and management. Criti Rev Microbiol. 2012;38:191-202.
3. Ortiz-Salvador J-M, Esteve-Martínez A, García-Rabasco A, Subiabre-Ferrer D, Martínez-Leboráns L, Zaragoza-Ninet V. Dermatitis of the foot: epidemiologic and clinical features in 389 children. Pediatr Dermatol. 2017;34:535-9.
4. Alavi A, Skotnicki S, Sussman G, Sibbald RG. Diagnosis and treatment of hand dermatitis. Adv Skin Wound Care. 2012;25:371-80.
5. Gupta M. Hand eczema and patch testing – A clinico-allergiological study. Our Dermatol Online. 2019;10:255-8.
6. Soler DC, Bai X, Ortega L, Pethukova T, Nedorost ST, Popkin DL, et al. The key role of aquaporin 3 and aquaporin 10 in the pathogenesis of pompholyx. Med Hypothes. 2015;84:498-503.
7. Ikumi K, Kio T, Torii K, Masuda H, Morita A. Successful treatment of dyshidrotic palmoplantar eczema with ultraviolet A1 light-emitting diodes. J Dermatol. 2020;10.1111/1346-8138.15402.
8. Reis J, Lobo I, Coelho A, Selores M. Successful treatment of recalcitrant dyshidrotic eczema with oxybutynin. Int J Dermatol. 2020;ijd.14928.

Copyright by Wafaa Bahtaoui, et al. This is an open access article distributed under the terms of the Creative Commons Attribution License, which permits unrestricted use, distribution, and reproduction in any medium, provided the original author and source are credited.

Source of Support: Nil, **Conflict of Interest:** None declared.

Case Report

Isolated sub-cutaneous abcess of the buttock: An exceptional feature of tuberculosis

Fatima Zahra Elfatoiki[1], Maha Mouradi[1], Hayat Dahbi Skali[1], Fouzia Hali[2], Farida Marnissi[1], Soumia Chiheb[1]

[1]Department of Dermatology, Ibn Rochd UHC, 1 quartier des Hopitaux 20000, Casablanca, Morocco, [2]Department of Anatomo-Pathology, Ibn Rochd UHC, 1 quartier des Hopitaux 20000, Casablanca, Morocco

Corresponding author: Dr. Fatima Zahra Elfatoiki, E-mail: Fatiza59@hotmail.fr

ABSTRACT

32-year-old patient, consulted for a tumefaction of the right buttock appeared 2 months ago associated with a fever and night sweats. Magnetic resonance imaging revealed an abscess. The tumefaction was drained. The pus culture showed Mycobacterium tuberculosis hominis. The patient was treated with a triple antibacillary therapy of 2 months (isoniazid, rifampicin, pyrazinamide) followed by dual therapy (isoniazid and rifampicin) for a total of 6 months with a good evolution.

Key words: Subcutaneous tuberculosis; Granuloma; Mycobacterium tuberculosis hominis

How to cite this article: Elfatoiki FZ, Mouradi M, Skali HD, Hali F, Marnissi F, Chiheb S. Isolated sub-cutaneous abcess of the buttock: An exceptional feature of tuberculosis. Our Dermatol Online. 2020;11(Supp. 1):24-27.

Submission: 10.12.2020; **Acceptance:** 13.02.2020

DOI: 10.7241/ourd.2020S.5

Case Report

Abcès sous cutané isolé: Une forme exceptionnelle de la tuberculose

Fatima Zahra Elfatoiki[1], Maha Mouradi[1], Hayat Dahbi Skali[1], Fouzia Hali[2], Farida Marnissi[1], Soumia Chiheb[1]

[1]Department of Dermatology, Ibn Rochd UHC, 1 quartier des Hopitaux 20000, Casablanca, Morocco, [2]Department of Anatomo-Pathology, Ibn Rochd UHC, 1 quartier des Hopitaux 20000, Casablanca, Morocco

Corresponding author: Dr. Fatima Zahra Elfatoiki, E-mail: Fatiza59@hotmail.fr

RÉSUMÉ

Patiente de 32 ans, a consulté pour une tuméfaction de la fesse droite indolore, apparue 2 mois auparavant dans un contexte de fièvre non chiffrée et de sueurs nocturnes. Le reste de l'examen clinique était sans anomalies. L'IRM de la masse était en faveur d'un abcès. La masse était drainée. La culture du pus de drainage sur milieu de Lowenstein avait montré un *Mycobacterium tuberculosis* hominis. La patiente était traitée par une trithérapie antibacillaire de 2 mois (isoniazide, rifampicine, pyrazinamide) suivie d'une bithérapie (isoniazide et rifampicine) pour une durée totale de 6 mois avec une bonne évolution.

Mots clé: Tuberculose sous cutanée; Granulome; Mycobacterium tuberculosis hominis

INTRODUCTION

La tuberculose sous cutanée de type abcès froid est une forme rare de tuberculose survenant le plus souvent dans un contexte de tuberculose grave et disséminée ou compliquant une tuberculose pleuropulmonaire ou ostéoarticulaire. Nous rapportons le cas d'un abcès froid sous cutané isolé chez une jeune patiente.

OBSERVATION

Patiente de 32 ans, marocaine, sans antécédents pathologiques particuliers, ni contage tuberculeux, vaccinée par le BCG, a consulté pour une tuméfaction de la fesse droite indolore, apparue 2 mois auparavant dans un contexte de fièvre non chiffrée et de sueurs nocturnes sans amaigrissement associé. À l'examen, elle était en bon état général, apyrétique. On constatait une tuméfaction de la partie supérieure de la fesse droite, mesurant 10 cm du grand axe, molle, indolore, avec une peau d'aspect normal en regard (Fig. 1). L'auscultation pulmonaire était normale. L'examen du rachis était normal, sans raideur, ni impotence fonctionnelle ni douleur provoquée. Le reste de l'examen clinique était sans anomalies.

L'IRM de la masse était en faveur d'un abcès. La radiographie du thorax et le scanner du rachis dorsolombaire étaient sans anomalies. L'intradermoréaction à la tuberculine était phlycténulaire et l'examen cytobactériologique des expectorations était négatif.

La masse était drainée (Fig. 2) avec réalisation de prélèvements bactériologiques du pus et d'une biopsie de la coque de l'abcès. La culture du pus de drainage sur milieu de Lowenstein avait montré un *Mycobacterium tuberculosis* hominis et la biopsie de coque était en faveur d'un granulome épithéliogigantocellulaire sans nécrose caséeuse (Fig. 3), la coloration de Ziehl était négative.

La patiente était traitée par une chimiothérapie antituberculeuse selon le protocole de l'OMS avec une trithérapie antibacillaire de 2 mois (isoniazide, rifampicine, pyrazinamide) suivie d'une bithérapie

How to cite this article: Elfatoiki FZ, Mouradi M, Skali HD, Hali F, Marnissi F, Chiheb S. Abcès sous cutané isolé: Une forme exceptionnelle de la tuberculose. Our Dermatol Online. 2020;11(Supp. 1):24-27.

Submission: 10.12.2020; **Acceptance:** 13.02.2020

DOI: 10.7241/ourd.2020S.5

Figura 1: Tuméfaction de la partie supérieure de la fesse droite.

Figura 2: Drainage de l'abcès froid.

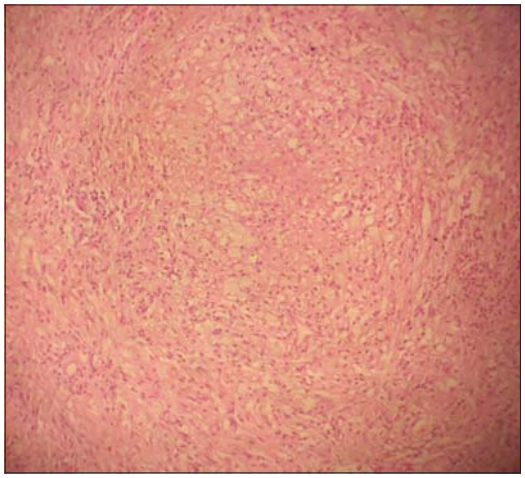

Figura 3: Granulome épithéliogigantocellulaire sans nécrose caséeuse.

(isoniazide et rifampicine) pour une durée totale de 6 mois.

L'évolution était marquée par une régression des signes généraux et un assèchement de l'abcès de la fesse après 2 mois de traitement. Il n'y avait pas eu de récidive de la masse à l'arrêt de la chimiothérapie antituberculeuse. Le recul actuel est de 8 mois.

DISCUSSION

L'originalité de notre observation réside dans la rareté de l'abcès froid sous cutanés au cours de la tuberculose et sa survenue isolée chez notre patiente en dehors de toute atteinte ostéoarticulaire.

Les abcès froids sous cutanés au cours de la tuberculose sont exceptionnels. La localisation pariétale thoracique est la plus fréquemment observé et représente moins de 5 % des atteintes tuberculeuses ostéoarticulaires [1]. Elle pose un problème de diagnostique avec les tumeurs pariétales et avec les autres infections pariétales [1,2]. Cette forme de tuberculose peut être isolée ou secondaire à une atteinte pleuropulmonaire [3,4]. Cette localisation peut être secondaire à une dissémination hématogène ou lymphatique à partir d'un foyer pleuropulmonaire, à une inoculation directe transcutanée ou à une extension par contiguité à partir d'une adénite de la paroi thoracique ou d'un empyème tuberculeux [5,6]. L'abcès froid peut se fistuliser à la peau ou diffuser à distance et donner une localisation secondaire [6]. L'observation de Mercier et al illustre une spondylodiscite L4–L5 compliquée d'un abcès du psoas et d'un abcès périvertébral avec une fistulisation vers les tissus mous paravertébraux à gauche et au niveau de la fesse gauche [7].

Dans notre cas, la localisation au niveau de la fesse est survenue en dehors de toute atteinte ostéoarticulaire ou pulmonaire et pourrait être due à une inoculation directe transcutanée par le bacille de Koch.

CONCLUSION

La tuberculose cutanée est toujours une affection d'actualité dans les pays en voie de développement tel le Maroc. Son polymorphisme clinique peut parfois être responsable d'un retard diagnostique.

Consent

The examination of the patient was conducted according to the Declaration of Helsinki principles.

The authors certify that they have obtained all appropriate patient consent forms. In the form the patient(s) has/have given his/her/their consent for his/her/their images and other clinical information to be reported in the journal. The patients understand that their names and initials will not be published and due efforts will be made to conceal their identity, but anonymity cannot be guaranteed.

RÉFÉRENCES

1. Mu J, Liu ZC, Zhang C, Wang CL, Zhang HQ. Zhonghua Bing Li Xue Za Zhi. 2020;49:562-7.
2. Hussain M, Yang A, Yassin M, Arbulu R, Phan T. MALDI-TOF vs. VITEK 2 for identification of Aggregatibacter actinomycetemcomitans chest wall abscess. IDCases. 2020;20:e00749.
3. Motoki S, Yuzo S, Hikotaro K. Surgical treatment of tuberculous abscess in the chest wall. Ann Thorac Surg. 2005;79:964-7.
4. Fenniche S, Fekih L, Hassene H, Hantous S, Belhabib D, Megdiche ML. Tuberculous thoracic parietal abcess. Report of 4 cases. Tunis Med. 2003;81:42.
5. Trombati N, Afif H, Farouki El Z, Bahlaoui A, Aichane A, Bouayad Z. La tuberculose pariétale thoracique en dehors de l'immunodépression par le virus de l'immunodéficience humaine. Rev Mal Respir. 2001;18:301-4.
6. Mahouachi R, Zendah I, Taktak S, Chtourou A, Ben Chaabane R, Gharbi R. Tuberculose de la paroi thoracique. Rev Pneumol Clin. 2006;62:56-8.
7. Mercier A, Pouessel G, Dos Remedios J, Dewatre F, Ganga-Zandzoua S, Ythier H. Abcès de la fesse et toux chronique chez une adolescente. Archives de pédiatrie. 2007;14:73-6.

Copyright by Fatima Zahra Elfatoiki, et al. This is an open-access article distributed under the terms of the Creative Commons Attribution License, which permits unrestricted use, distribution, and reproduction in any medium, provided the original author and source are credited.

Source of Support: Nil, **Conflict of Interest:** None declared.

Case Report

Kaposi's disease due to HIV/viral hepatitis B co-infection associated with a Lutz-Lewandowski epidermodysplasia verruciformis in a child in Thiès (Senegal)

Gueye Amadou Makhtar[1], Dioussé Pauline[1], Bammo Mariama[1], Dial Chérif[2], Diallo Thierno Abdoul Aziz[1], Dione Haby[1], Seck Fatou[1], Diallo Ngoné[3], Fall Codou[3], Diagne Gueye Ndèye Ramatoulaye[1], Dieng Mame Thierno[4], Diop Bernard Marcel[1], Ka Mamadou Mourtalla[1]

[1]Training and Research Unit in Health Sciences, University of Thiès, Senegal, [2]Department of Anatomical Pathology, Grand Yoff General Hospital, Dakar, Senegal, [3]Department of Pediatrics, Thiès Regional Hospital, Senegal, [4]Department of Dermatology, Cheikh Anta Diop University, Dakar, Senegal

Corresponding author: Dr. Amadou Makhtar Gueye, E-mail: gueye_moctar@yahoo.fr

ABSTRACT

Kaposi's disease is rare in children. We report a mucocutaneous form revealing a co-infection HIV-viral hepatitis B associated with a Lutz-Lewandowski verruciform epidermodysplasia on sickle cell AC. This is a 14 year old boy received in a context of general deterioration. He had angiomatous plaques on the face, the mucous surface of the upper eyelid of the left eye, the trunk, the back and the limbs. His face had pityriasiform, finely scaly papular lesions suggestive of Lutz-Lewandowski's verruciform epidermodysplasia. Complementary examinations showed hypochromic microcytic anemia, positive retroviral serology and Hbs antigen. He was sickle cell type AC. Both HIV serology and Hbs antigen testing were positive in the mother. He was put on triple antiretroviral therapy and the course was unfavorable with death after 3 weeks of hospitalization. Our observation describes a rare case of childhood Kaposi's disease, revealing HIV-viral Hepatitis B co-infection associated with Lutz-Lewandowski's verruciform epidermodysplasia on AC sickle cell.

Key words: Kaposi; Verruciform epidermodysplasia; HIV; Hepatitis B; Senegal

How to cite this article: Gueye AM, Dioussé P, Bammo M, Dial C, Diallo TAA, Dione H, Seck F, Diallo N, Fall C, Gueye Diagne NR, Dieng MT, Diop BM, Ka MM. Kaposi's disease due to HIV / viral hepatitis B co-infection associated with a Lutz-Lewandowski epidermodysplasia verruciformis in a child in Thiès (Senegal). Our Dermatol Online. 2020;11(Supp. 1):28-31.

Submission: 08.01.2020; **Acceptance:** 13.03.2020

DOI: 10.7241/ourd.2020S.6

Case Report

La Maladie de Kaposi sur co-infection VIH/ Hépatite virale B associée à une épidermodysplasie verruciforme de Lutz-Lewandowski chez un enfant à Thiès (Senegal)

Gueye Amadou Makhtar[1], Dioussé Pauline[1], Bammo Mariama[1], Dial Chérif[2], Diallo Thierno Abdoul Aziz[1], Dione Haby[1], Seck Fatou[1], Diallo Ngoné[3], Fall Codou[3], Diagne Gueye Ndèye Ramatoulaye[1], Dieng Mame Thierno[4], Diop Bernard Marcel[1], Ka Mamadou Mourtalla[1]

[1]Training and Research Unit in Health Sciences, University of Thiès, Senegal, [2]Department of Anatomical Pathology, Grand Yoff General Hospital, Dakar, Senegal, [3]Department of Pediatrics, Thiès Regional Hospital, Senegal, [4]Department of Dermatology, Cheikh Anta Diop University, Dakar, Senegal

Corresponding author: Dr. Amadou Makhtar Gueye, E-mail: gueye_moctar@yahoo.fr

RÉSUMÉ

La maladie de Kaposi est rare chez l'enfant. Nous en rapportons une forme cutanéomuqueuse associée à une co-infection VIH-hépatite virale B et une épidermodysplasie verruciforme de Lutz-Lewandowski sur drépanocytose AC. C'est un garçon de 14 ans reçu pour une altération de l'état général. Il présentait des plaques angiomateuses sur le visage, la muqueuse de la paupière supérieure de l'œil gauche, le tronc, le dos et les membres. Son visage présentait des papules diffuses squameuses pityriasiformes évoquant une épidermodysplasie verruciforme de Lutz-Lewandowski. Les examens complémentaires montraient une anémie hypochrome microcytaire, une sérologie au VIH et l'antigène Hbs positifs. Il était drépanocytaire AC. La sérologie VIH et l'antigène Hbs étaient positifs chez la mère. Il a été mis sous trithérapie antirétrovirale et l'évolution était défavorable avec décès au bout de 3 semaines d'hospitalisation. Notre observation décrit un cas rare de maladie de kaposi de l'enfant, révélant une co-infection VIH-Hépatite virale B associée à une épidermodysplasie verruciforme de Lutz-Lewandowski sur drépanocytose AC.

Mots clés: Kaposi; Epidermodysplasie verruciforme, VIH, Hépatite B, Sénégal

INTRODUCTION

La maladie de Kaposi est une affection opportuniste fréquente au cours du VIH/SIDA. Elle est couramment rapportée chez l'adulte et rare chez l'enfant [1]. Des cas ont été décrits de manière isolée ou en séries [2-4]. Nous en rapportons un cas de maladie de Kaposi cutanéomuqueux révélateur d'une co-infection VIH-hépatite virale B sur terrain de trait drépanocytaire.

OBSERVATION

Il s'agit d'un garçon âgé de 14 ans, qui a consulté pour des douleurs abdominales accompagnés de vomissements évoluant depuis 1 mois avec une éruption cutanée, dans un contexte d'altération de l'état général. L'interrogatoire notait une notion de fièvre vespéro-nocturne sans toux ni diarrhée. Sa vaccination était complète selon le programme élargi de vaccination du Sénégal. Son développement psychomoteur est normal. Le poids était

How to cite this article: Gueye AM, Dioussé P, Bammo M, Dial C, Diallo TAA, Dione H, Seck F, Diallo N, Fall C, Gueye Diagne NR, Dieng MT, Diop BM, Ka MM. Kaposi's disease due to HIV / viral hepatitis B co-infection associated with a Lutz-Lewandowski epidermodysplasia verruciformis in a child in Thiès (Senegal). Our Dermatol Online. 2020;11(Supp. 1):28-31.

Submission: 08.01.2020; **Acceptance:** 13.03.2020

DOI: 10.7241/ourd.2020S.6

à 28,400kg pour une taille de 160 cm (IMC = 11,09). Il avait un pli de dénutrition. L'examen révélait une éruption faite de plaques angiomateuses localisées sur le visage, à la face muqueuse de la paupière supérieur de l'œil gauche, le tronc, le dos et les membres (Fig. 1). Il y avait sur le visage et le décolleté, des lésions papuleuses diffuses finement squameuses pityriasiformes évoquant une épidermodysplasie verruciforme (EDV) de Lutz Lewandowski (Fig. 2). On notait aussi une candidose buccale. Les examens complémentaires avaient montré une anémie hypochrome microcytaire avec un taux d'hémoglobine à 7,9 g/dl. La sérologie rétrovirale demandée au cours de l'hospitalisation, était revenue positive VIH1. La charge virale était de 4508 copies/mm^3. L'antigène Hbs était positif et il était drépanocytaire type AC. Les transaminases étaient normales. L'échographie abdominale était normale. La radio des poumons était normale.

L'intradermoréaction à la tuberculine était négative de même que la recherche de BK dans les BAAR.

L'examen anatomopathologique avait confirmé le diagnostic de maladie de Kaposi (Fig. 3). Pour des raisons financières, l'analyse virale et génétique des lésions d'EDV n'a pas été effectuée de même que les autres marqueurs hépatiques La sérologie VIH et de l'antigène Hbs de sa mère étaient positifs, elle n'avait pas de lésions cutanées. Comme traitement il a été transfusé, Fluconazole, ATPE (Aliment thérapeutique prêt à l'emploi), Fer, Albendazole et ARV (Abacavir, Lamivudine et Efavirenz). L'évolution était défavorable, avec décès au bout de 3 semaines d'hospitalisation.

DISCUSSION

Nous avons rapporté un enfant présentant une maladie de kaposi cutanéomuqueuse, une épidermodysplasie verruciforme de Lutz Lewandowski sur terrain de co-infection VIH-hépatite B et de drépanocytose AC.

La maladie de kaposi sur VIH est rare chez l'enfant. Saka et al a trouvé une proportion 0,2 % chez les enfants de moins de 15 ans [1]. Elle constitue une affection opportuniste fréquente et profuse au cours du VIH/SIDA, et il a été démontré qu'elle est due au virus herpès humain 8 (HHV8) [5]. Une étude a trouvé que la séroprévalence du kaposi associé au HHV8 était de 7,5% à 9,0% chez les enfants sud-africains, elle est passée de 10% chez les enfants de 2 ans à 30,6% chez les enfants de 8 ans chez les enfants ougandais [6]. Les modes de transmission varient en fonction des continents. En Afrique, en décrivant des cas familiaux de séropositivité

Figura 1: (a) Plaques angiomateuses aux jambes, et (b) au membre supérieur.

Figura 2: Papules pityriasis versicolor like avec des plaques angiomateuses du visage.

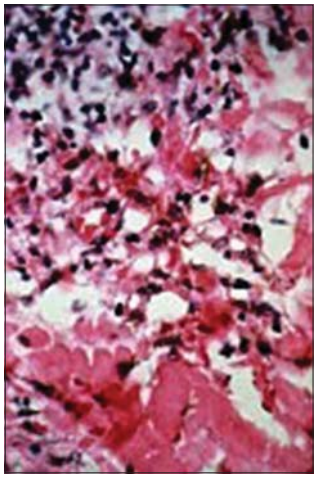

Figura 3: Coupe histologique de Sarcome de Kaposi (forme débutante): on observe quelques foyers de cellules fusiformes, des néo vaisseaux mais surtout un infiltrat inflammatoire lymphoplasmocytaire.

HHV8, des auteurs ont suggéré que la transmission se faisait de la mère à l'enfant [7].

Chez notre patient la maladie de kaposi avait révélé une co-infection VIH-hépatite B. Au Sénégal, l'hépatite virale B est contractée à la petite enfance. Sa prévalence globale chez les enfants de moins de 5 ans au Sénégal est élevée (59,38%) avec la prédominance des formes chroniques [8]. D'où la nécessité d'une vaccination de cette tranche d'âge car ces enfants risquent de devenir des porteurs chroniques.

Quant à l'épidermodysplasie verruciforme, elle a été rapportée chez un enfant infecté par le VIH et présentant une maladie de kaposi [2]. C'est une génodermatose à transmission autosomique récessive, due à l'infection par des papillomavirus. Les lésions cutanées apparaissent dès le plus jeune âge, généralement au cours de la première décennie et persistent. Deux locus de prédisposition ont été identifiés sur le chromosome 17 et le chromosome 2 [9,10].

Notre enfant est porteur de trait drépanocytaire; la drépanocytose se définit comme une maladie héréditaire à transmission autosomique récessive caractérisée par la présence de l'hémoglobine S dans les hématies, responsable de leur déformation en faucille en cas d'hypoxie. Au Sénégal, il existe une nette amélioration de la sécurité transfusionnelle avec une réduction du taux de la transmission sanguine du VIH et l'hépatite virale B [11].

Notre patient présente la forme hétérozygote qui est typiquement asymptomatique sur le plan clinique. Bien qu'il n'ait jamais reçu une transfusion sanguine avant son hospitalisation, il présente plusieurs facteurs de survenue de l'anémie. L'étude de Goby et al. a montré que le niveau de contamination par le VIH et l'hépatite virale B était plus élevé chez les enfants drépanocytaires SS ayant reçu plus de trois transfusions [12].

CONCLUSION

Notre observation décrit un cas rare de maladie de kaposi de l'enfant, révélant une coinfection VIH-hépatite virale B sur terrain de trait drépanocytaire. Les infections virales concomitantes à l'infection VIH et le retard du diagnostic et de la prise en charge ont assombri le pronostic de la maladie dont l'évolution a été fatale.

Consent

The examination of the patient was conducted according to the Declaration of Helsinki principles.

The authors certify that they have obtained all appropriate patient consent forms. In the form the patient(s) has/have given his/her/their consent for his/her/their images and other clinical information to be reported in the journal. The patients understand that their names and initials will not be published and due efforts will be made to conceal their identity, but anonymity cannot be guaranteed.

REFERENCES

1. Saka B, Mouhari-Toure A, Wateba IM, Akakpo S, Kombaté K, Balaka A, et al. Maladie de Kaposi associée au VIH: 103 observations en dermatologie à Lomé (Togo). Méd Santé Trop. 2013;23:109-11.
2. Dicko A, Faye O, Traoré A, Keita H, Tall K, Guindo B, et al. Maladie de Kaposi profuse chez un enfant VIH positif. Ann Dermatol Vénéréologie. 2015;142:699.
3. Saka B, Souley Z, Kombaté K, Mouhari-Toure A, Akakpo S, Napo-Koura G, et al. Les cancers cutanés au Togo: 223 observations. Med Trop. 2010; 70:169-71.
4. Asuquo ME, Ebughe G. Previous article in issue: Major dermatological malignancies encountered in the University of Calabar Teaching Hospital, Calabar, southern Nigeria. Int J Dermat. 2012;51:36–40.
5. Katano H, Iwasaki T, Baba N, Terai M, Mori S, Iwamoto A, et al. Identification of antigenic proteins encoded by human herpesvirus 8 and seroprevalence in the general population and among patients with and without Kaposi's sarcoma. J Virol. 2000;74:3478-85.
6. Butler LM, Dorsey G, Hladik W, Rosenthal PJ, Brander C, Neilands TB, et al. Kaposi sarcoma–associated herpes virus seroprevalence in population-based samples of african children: evidence for at least 2 patterns of Kaposi sarcoma–associated herpes virus transmission. J Infect Dis. 2009;200:430–8.
7. Charfi S, Chaabane H, Chaari I, Kallel R, Turki H, Boudawara TS. De novo anaplastic Kaposi sarcoma in a HIV-negative man: A case report and review of the literature. Our Dermatol Online. 2017;8:296-9.
8. Sall Diallo A, Sarr M, Fall Y, Diagne C, Kane MO. Etude de l'infection par le virus de l'hépatite virale B dans la population infantile au Sénégal. Dakar Med. 2004; 49:136–42.
9. Rodríguez L, Contreras R, Di Martino Ortiz B, de Lezcano LB. Acquired epidermodysplasia verruciformis i n an HIV positive child. Report of a case. Our Dermatol Online. 2015;6:32-5.
10. Brzezinski P, Martini L. Usage of unsaturated esters of retinol to defeat Hopf's acrokeratosis verruciformis in hands and feet of a young man. Our Dermatol Online. 2018;9:339-40.
11. Touré-Fall AO, Dièye TND, Sall A, Diop M, Seck M, Diop S, et al. Risque résiduel de transmission du VIH et du VHB par transfusion sanguine entre 2003 et 2005 au Centre national de transfusion sanguine de Dakar (Sénégal). Trans Clin Biol. 2009;16:439-43.
12. Gody JC, Essomo Megnier-Mbo CM, Chelo D, Guindo A, Gabato W, Bureau JJ, et al. Survenue du VIH et du VHB dans une Cohorte d'Enfants Drépanocytaires Transfusés au Complexe Pédiatrique de Bangui. Health Sci Dis. 2014;15:1.

Copyright by Amadou Makhtar Gueye, et al. This is an open-access article distributed under the terms of the Creative Commons Attribution License, which permits unrestricted use, distribution, and reproduction in any medium, provided the original author and source are credited.

Source of Support: We could not have benefited from support for the writing of this article, **Conflict of Interest:** We did not encounter any conflict of interest in the writing of this article.

Case Report

A case of airborne occupational eczema with hydroxyisohexyl 3-cyclohexene carboxyaldhehyde in Benin

Fabrice Akpadjan[1,2], Mênonli Adjobimey[3], Rose Mikponhoué[3], Serge Adè[4], Vikkey Hinson[3], Paul Ayélo[3], Christiane Koudoukpo[4,5], Félix Atadokpèdé[1]

[1]Research and Teaching Unit in Dermatology-Venereology, FSS Cotonou, Benin, [2]Dermatology-Venereology Department of the CNHU/HKM of Cotonou, Benin, [3]Research and Teaching Unit in Occupational Health and Environment, FSS Cotonou, Benin, [3]Research and Teaching Unit in Pneumology, Faculty of Medicine of Parakou; CHUD/B-A, Parakou, Benin, [4]Research and Teaching Unit in Dermatology-Venereology, Faculty of Medicine of Parakou, Parakou, Benin, [5]Dermatology-Venereology Department of the Borgou-Alibori CHUD, Parakou, Benin

Corresponding author: Dr. Fabrice Akpadjan, E-mail: barfice@yahoo.fr

ABSTRACT

The existence of airborne contaminants in the professional environment can lead to allergic manifestations, especially in people with a history of allergies. We report a case of eczema with hydroxyisohexyl 3-cyclohexene carboxyaldhehyde (HICC), present in a patient's professional environment. This was a 53-year-old patient, an archivist by training with more than 15 years' experience, with a history of asthma and facial eczema. She had two episodes of asthma attacks associated with eczema of the face and neckline in 6 months. The patch test performed with the European standard battery showed a bi-sensitization to Budesonide and Hydroxyisohexyl 3-cyclohexene carboxyaldhehyde. The patient was recommended to avoid the allergen in both professional and non-professional settings. Indirect occupational exposure should be considered in the event of acute allergic manifestations in workers who are usually not exposed and who show signs in the work environment.

Key words: Airborne eczema; Professional environment; Patch test; Hydroxyisohexyl 3-cyclohexene carboxyaldhehyde

How to cite this article: Akpadjan F, Adjobimey M, Mikponhoué R, Adè S, Hinson V, Ayélo P, Koudoukpo C, Atadokpèdé F. A case of airborne occupational eczema with hydroxyisohexyl 3-cyclohexene carboxyaldhehyde in Benin. Our Dermatol Online. 2020;11(Supp. 1):32-35.

Submission: 01.12.2019; **Acceptance:** 04.02.2020

DOI: 10.7241/ourd.2020S.7

Case Report

Un cas d'eczéma professionnel aéroporté à l'hydroxyisohexyl 3-cyclohexene carboxyaldhéhyde au Bénin

Fabrice Akpadjan[1,2], Mênonli Adjobimey[3], Rose Mikponhoué[3], Serge Adè[4], Vikkey Hinson[3], Paul Ayélo[3], Christiane Koudoukpo[4,5], Félix Atadokpèdé[1]

[1]Research and Teaching Unit in Dermatology-Venereology, FSS Cotonou, Benin, [2]Dermatology-Venereology Department of the CNHU/HKM of Cotonou, Benin, [3]Research and Teaching Unit in Occupational Health and Environment, FSS Cotonou, Benin, [3]Research and Teaching Unit in Pneumology, Faculty of Medicine of Parakou; CHUD/B-A, Parakou, Benin, [4]Research and Teaching Unit in Dermatology-Venereology, Faculty of Medicine of Parakou, Parakou, Benin, [5]Dermatology-Venereology Department of the Borgou-Alibori CHUD, Parakou, Benin

Corresponding author: Dr. Fabrice Akpadjan, E-mail: barfice@yahoo.fr

RÉSUMÉ

L'existence d'aéro-contaminants dans l'environnement professionnel peut entrainer des manifestations allergiques surtout chez les sujets aux antécédents allergiques. Nous rapportons un cas d'eczéma à l'hydroxyisohexyl 3-cyclohexene carboxyaldhéhyde (HICC) ou Lyral®, présent dans l'environnement professionnel d'une patiente. Il s'est agi d'une patiente de 53 ans, archiviste de formation avec plus de 15 ans d'ancienneté, aux antécédents d'asthme et d'eczéma du visage. Elle a présenté en 6 mois d'intervalle deux épisodes de crises d'asthme associé à un eczéma du visage et du décolleté. Le patch test réalisé avec la batterie standard européenne a montré une bi-sensibilisation au Budésonide et à l'Hydroxyisohexyl 3-cyclohexene carboxyaldhehyde (Lyral®). Une éviction de l'allergène aussi bien en milieu professionnel que non professionnel a été recommandée à la patiente. Une exposition professionnelle indirecte est à évoquer en cas de manifestations allergiques aigues chez des travailleurs non exposés habituellement, présentant des signes sur les lieux de travail.

Mots clés: Eczéma aéroporté; Environnement professionnel; Patch test; Lyral®

INTRODUCTION

L'eczéma de contact aux parfums est fréquent, il siège en règle au visage, au cou et parfois au pli axillaire ou aux mains. Il peut être aéroporté, sous forme d'aérosol. L'allergie de contact aux parfums est la cause la plus fréquente des dermatites de contact dues aux cosmétiques [1]. Le premier mélange de parfums à 8 % (Fragrance Mix I) utilisé dans la batterie standard européenne ne permettait pas d'identifier tous les patients ayant des antécédents positifs de réactions indésirables aux parfums. Ainsi un deuxième mélange de parfums (Fragrance Mix II), avec 6 produits chimiques fréquemment utilisés a été constitué. Il a été testé en 3 concentrations: 28 %, 14 % et 10 %. Mais la concentration moyenne de 14% de Fragrance Mix II, semble être le meilleur outil de diagnostic. Il contient entre autre 2,5 % d'hydroxyisohexyl 3-cyclohexène carboxaldéhyde [2]. Depuis 2008, il est donc recommandé d'effectuer des tests épicutanés supplémentaires avec 5% d'hydroxyisohexyl 3-cyclohexène carboxaldéhyde et la fragrance mix II [3].

La plupart des gens dans la société moderne sont exposés quotidiennement à des ingrédients parfumants provenant d'une ou de plusieurs sources [4]. Ainsi les patients allergiques aux ingrédients de parfums peuvent être directement ou indirectement exposés, aussi bien dans leur vie privée que professionnelle.

How to cite this article: Akpadjan F, Adjobimey M, Mikponhoué R, Adè S, Hinson V, Ayélo P, Koudoukpo C, Atadokpèdé F. Un cas d'eczéma professionnel aéroporté à l'hydroxyisohexyl 3-cyclohexene carboxyaldhéhyde au Bénin. Our Dermatol Online. 2020;11(Supp. 1):32-35.

Submission: 01.12.2019; **Acceptance:** 04.02.2020

DOI: 10.7241/ourd.2020S.7

Nous rapportons un cas d'eczéma à l'hydroxyisohexyl 3-cyclohexane carboxyaldhéhyde, présent dans l'environnement professionnel d'une patiente.

OBSERVATION

Il s'est agi d'une patiente de 53 ans, archiviste de formation, ayant une ancienneté de plus de 15 ans. Elle a un antécédent de crise d'asthme et d'eczéma du visage il y a 10 ans, survenus sur les lieux du travail. Elle a présenté en 6 mois d'intervalle en 2018 deux épisodes de crises d'asthme sévère associé à un eczéma du visage et du décolleté ayant nécessité une consultation aux urgences puis successivement en pneumologie, en dermatologie, en allergologie et en médecine du travail. Le premier épisode était survenu un lundi matin alors que les locaux du service avaient été badigeonnés le weekend. Le deuxième épisode était survenu après pulvérisation de désodorisant par un collègue de service à un poste de travail voisin. Le patch test réalisé avec la batterie standard européenne (Fig. 1) a montré une bi-sensibilisation au Budésonide et à l'Hydroxyisohexyl 3-cyclohexane carboxyaldhehyde (Lyral®) alors que le Fragrance mix II et la methylisothiazolinone étaient négatifs.

Le prick test aux pneumallergènes (*Dermatophagoides ptéronyssinus Dermatophagoides farinae*, *Blomia tropicalis*, *Alternaria alternata*, Chien, Chat) était aussi négatif (Fig. 2). Une prise en charge multidisciplinaire avait permis de contrôler chaque crise; elle était basée sur une corticothérapie locale et orale, les Beta-2-mimétiques et les antihistaminiques. Une éviction de l'allergène a été préconisée au travailleur en milieu professionnel ou non, afin de prévenir de nouvelles crises.

Figure 1: Lecture à 48h du patch test réalisé avec la batterie standard européenne, montrant une bi-sensibilisation au Budésonide et à l'Hydroxyisohexyl 3-cyclohexène carboxyaldhéhyde (Reading at 48 hours of the patch test performed with the European standard battery, showing a bi-sensitization to Budesonide and Hydroxyisohexyl 3-cyclohexene carboxyaldhehyde).

Figure 2: Négativité du prick test réalisé sur la face antérieure de l'avant-bras droit (Negativity of the prick test performed on the anterior surface of the right forearm).

DISCUSSION

La dermatite de contact aéroportée (DCA) est une pathologie fréquente, et l'origine professionnelle de la dermatite de contact aéroportée est de plus en plus reconnue [5]. Le Lyral® fait partie des 26 substances allergènes réglementées par l'Europe. Il est principalement utilisé dans les parfums pour ses senteurs florales. Il est présent dans la parfumerie, la peinture, les produits d'ambiance et les produits d'entretien. Il est inclus dans le mélange de parfums (fragrance mix 2) à 2,5%. Malgré cette inclusion le fragrance mix 2 testé chez cette patiente était négative. Mais le Lyral® isolé à 5% était positive. On peut donc déduire que seul, et à fort pourcentage le Lyral® est plus allergisant. Dans une étude allemande réalisée par Geier et al., les parfums les plus importants dans les fragrances mix étaient l'absolue de mousse de chêne et l'hydroxyisohexyl 3-cyclohexène carboxaldéhyde [6]. Dans une autre étude coréenne, parmi les fragrances spécifiques, le Lyral® (hydroxyisohexyl 3-cyclohexane carboxdaldéhyde) faisait partie des allergènes montrant le plus souvent une forte positivité [1].

De rares cas d'eczémas professionnels liés au Lyral® ont été signalés dans la littérature. Un cas de sensibilisation

au Lyral® a été constaté chez une esthéticienne qui a manipulé plusieurs produits cosmétiques, tant dans son travail que dans sa vie privée, et qui a présenté un eczéma de contact des mains avec des périodes d'extension aux membres supérieurs et au tronc [7].

La particularité chez notre patiente est le caractère indirect de son exposition au Lyral® sur son lieu de travail et surtout de sources différentes (peinture et déodorant).

Dans une étude réalisée au Danemark en 2012 la prévalence de la dermatite de contact allergique causée par l'hydroxyisohexyl 3-cyclohexène carboxaldéhyde n'a pas changé sur une période de neuf ans; et le Lyral® restait une cause d'allergie de contact très pertinente et fréquente. Les nombreuses tentatives de l'IFRA (International Fragrance Association) pour réduire l'exposition au HICC dans les produits cosmétiques ne semblaient pas être suffisantes pour réduire l'allergie aux HICC [8]. Mais depuis 2017 le Lyral® est progressivement interdit en Europe; et à partir du 23 août 2021, son interdiction totale sera prononcée [9].

Parmi les allergènes responsables d'eczéma professionnel aéroporté, c'est plutôt la méthylisothiazolinone (MI) qui vient en tête; c'est un agent de conservation largement utilisé dans les produits de consommation et les produits industriels. Elle est une cause bien connue de dermatite de contact allergique dans le monde entier. Son exposition aéroportée dans la peinture est un risque professionnel reconnu [10]. Mais le patch test réalisé chez notre patiente a montré une négativité à la methylisothiazolinone.

CONCLUSION

L'eczéma professionnel aéroporté à l'hydroxyisohexyl 3-cyclohexène carboxyaldhéhyde est rarement décrit dans la littérature. Le Lyral® est le plus souvent impliqué dans les allergies de contact par exposition directe chez les femmes sensibilisées et qui utilisent des cosmétiques le contenant. Une exposition professionnelle indirecte est à évoquer en cas de manifestations allergiques aiguës chez des travailleurs non exposés habituellement, présentant des signes sur les lieux de travail. Il s'agit du premier cas documenté d'eczéma professionnel au Lyral® observé au Bénin.

Consent

The examination of the patient was conducted according to the Declaration of Helsinki principles.

The authors certify that they have obtained all appropriate patient consent forms. In the form the patient(s) has/have given his/her/their consent for his/her/their images and other clinical information to be reported in the journal. The patients understand that their names and initials will not be published and due efforts will be made to conceal their identity, but anonymity cannot be guaranteed.

RÉFÉRENCES

1. An S, Lee AY, Lee CH, Kim DW, Hahm JH, Kim KJ, et al. Fragrance contact dermatitis in Korea: A joint study. Contact Dermatitis. 2005;53:320–3.
2. Frosch PJ, Pirker C, Rastogi SC, Andersen KE, Bruze M, Svedman C, et al. Patch testing with a new fragrance mix detects additional patients sensitive to perfumes and missed by the current fragrance mix. Contact Dermatitis. 2005;52:207–15.
3. Bruze M, Andersen KE, Goossens A. Recommendation to include fragrance mix 2 and hydroxyisohexyl 3-cyclohexene carboxaldehyde (Lyral®) in the European baseline patch test series. Contact Dermatitis. 2008;58:129–33.
4. Johansen JD. Fragrance Contact Allergy: A Clinical Review. Am J Clin Dermatol. 2003;4:789–98.
5. Tončić RJ, Balić A, Pavičić B, Žužul K, Petković M, Bartolić L, et al. Occupational airborne contact dermatitis caused by omeprazole. Acta Dermatovenerologica Croat. 2019;27:188–9.
6. Geier J, Uter W, Lessmann H, Schnuch A. Aktuelle Kontaktallergene. Hautarzt. 2011;62:751–6.
7. Heras Mendaza F, Díaz-Recuero JL, Cabello MJ, Conde-Salazar L. Sensibilización al Lyral®. Actas Dermosifiliogr. 2006;97:374–8.
8. Heisterberg M V., Laurberg G, Veien NK, Menné T, Avnstorp C, Kaaber K, et al. Prevalence of allergic contact dermatitis caused by hydroxyisohexyl 3-cyclohexene carboxaldehyde has not changed in Denmark. Contact Dermatitis. 2012;67:49–51.
9. Institut HYSOPE France. LYRAL®: interdiction effective en Europe. [En ligne] https://www.institut-hysope.com/new/actualites/lyral-interdiction-effective-en-europe/. Consulté le 30 novembre 2019.
10. Wright AM, Cahill JL. Airborne exposure to methylisothiazolinone in paint causing allergic contact dermatitis: An Australian perspective. Australas J Dermatol. 2016;57:294–5.

Copyright by Fabrice Akpadjan, et al. This is an open access article distributed under the terms of the Creative Commons Attribution License, which permits unrestricted use, distribution, and reproduction in any medium, provided the original author and source are credited.
Source of Support: Nil, **Conflict of Interest:** None declared.

Case Report

Oral electro galvanism

Fatma Frikha, Emna Bahloul, Hela Mesrati, Meriem Amouri, Hamida Turki

Département de Dermatologie Vénérologie, CHU Hédi Chaker, Sfax, Tunisie

Corresponding author: Dr. Fatma Frikha, E-mail: frikhafat@gmail.com

ABSTRACT

Lesions which are clinically and/or histopathologically compatible with a diagnosis of lichen planus seem to develop as readily when electrical microcurrents are present as do lesions that are compatible with a diagnosis of leukoplakia. We report a case of oral electro galvanism in a 60-year-old woman. These microcurrents are the result of the simultaneous use of dissimilar metals (precious metals, stainless-steel alloys, amalgam) in dentistry. The role of electrogalvanic microcurrents in the development of white lesions of the oral mucosa is substantiated by the disappearance or regression of lesions after change of the different metals.

Key words: Dental materials; Lichen planus; Galvanism

How to cite this article: Frikha F, Bahloul E, Mesrati H, Amouri M, Turki H. Oral electro galvanism. Our Dermatol Online. 2020;11(Supp. 1):36-39.
Submission: 05.08.2019; **Acceptance:** 24.11.2019
DOI:10.7241/ourd.2020S.8

Case Report

Electrogalvanisme oral

Fatma Frikha, Emna Bahloul, Hela Mesrati, Meriem Amouri, Hamida Turki

Département de Dermatologie Vénérologie, CHU Hédi Chaker, Sfax, Tunisie

Corresponding author: Dr. Fatma Frikha, E-mail: frikhafat@gmail.com

RÉSUMÉ

Les lésions qui sont cliniquement et/ou histologiquement compatibles avec le diagnostic de lichen plan semblent se développer aussi facilement en présence de micro-courants électriques, comme pour les lésions de leucoplasie. Nous rapportons un cas d'électro-galvanisme oral chez une femme de 60 ans. Ces micro-courants sont le résultat de l'utilisation simultanée de métaux différents (métaux précieux, alliages d'acier inoxydable, amalgame) en dentisterie. Le rôle des micro-courants galvaniques dans le développement des lésions blanches de la muqueuse buccale est appuyé par la disparition ou la régression des lésions après le changement des différents métaux.

Mots clés: Matériaux dentaires; Lichen plan; Galvanisme

INTRODUCTION

En odontologie, différents alliages métalliques sont utilisés pour les prothèses, les restaurations et les dispositifs d'orthodontie. Ils peuvent être responsables de lésions au niveau de la muqueuse buccale par le biais d'un phénomène allergique de contact ou par électrogalvanisme (EG). L'EG est un micro-courant à basse tension crée par l'inter-réaction des différents métaux coexistant sous l'effet de la salive. Nous rapportons une observation de lichen buccal induit par un EG.

OBSERVATION

Il s'agit d'une femme âgée de 60 ans, sans antécédents pathologiques particuliers, qui consultait pour une stomatite douloureuse avec gêne alimentaire évoluant depuis quelques semaines résistantes à des soins locaux. A l'examen, il y avait des lésions blanchâtres non infiltrées linéaires siégeant au niveau de la face interne de la lèvre supérieure et de la muqueuse vestibulaire antéro-supérieure (Figs. 1a et 1b). Par ailleurs, le reste de l'examen était sans anomalies. La patiente n'était ni tabagique ni alcoolique et elle niait toute prise médicamenteuse. Le bilan hépatique ainsi que les sérologies des hépatites étaient sans anomalies. A la reprise de l'interrogatoire, la patiente déclarait l'apparition de sa gêne quelques jours après avoir fait des soins dentaires. A l'examen de sa dentition, elle avait des couronnes dentaires nouvelles (arcade dentaire supérieure gauche) et des amalgames usés et mis à nu (arcade dentaire supérieure droite) (Figs. 2 et 3), et vu que les lésions lichénoïdes étaient à distance de ces matériaux, nous avons évoqué le diagnostic d'un EG oral. En fait, les métaux utilisés étaient: inox avec un alliage cobalt chrome (côté gauche) et des amalgames en argent, cuivre, étain et mercure (côté droit), d'où l'effet d'une pile électrique. Les lésions lichénoïdes siégeaient ainsi sur le trajet du micro-courant. Etant donné que notre patiente était gênée et résistante aux soins locaux, nous avons procédé à une extraction des résidus d'amalgames remplacés par des implants et des couronnes en céramique du côté droit. L'évolution était bonne au bout de quelques mois (disparition de la gêne alimentaire et des lésions muqueuses).

DISCUSSION

L'EG est un phénomène peu connu et largement sous-estimé. Il requiert la présence de 3 conditions: 2 métaux de natures différentes, au potentiel d'oxydoréduction différent, la mise en contact électrique de ces 2 métaux et la présence d'un électrolyte les recouvrant (Salive) [1]. Certains métaux sont plus réactifs que

How to cite this article: Frikha F, Bahloul E, Mesrati H, Amouri M, Turki H. Electrogalvanisme oral. Our Dermatol Online. 2020;11(Supp. 1):36-39.
Submission: 05.08.2019; **Acceptance:** 24.11.2019
DOI:10.7241/ourd.2020S.8

Figura 1a: Lésion blanchâtre linéaire non infiltrée au niveau de la face interne de la lèvre supérieure et de la muqueuse vestibulaire antéro-supérieure.

Figura 2: Couronnes dentaires (arcade dentaire supérieure gauche).

Figura 1b: Lésion blanchâtre linéaire non infiltrée au niveau de la face interne de la lèvre supérieure et de la muqueuse vestibulaire antéro-supérieure.

Figura 3: Amalgames usés et mis à nu (arcade dentaire supérieure droite).

d'autres. Le métal le plus réactif passe en solution sous forme d'ions en générant un faible courant électrique. L'or qui est le métal le moins réactif, résiste à la corrosion, mais il provoque la corrosion de tout autre métal moins noble. C'est pourquoi, il faut absolument éviter d'associer des métaux précieux et non précieux dans une même bouche [2-4].

Les conséquences de l'EG peuvent être buccales et/ou à distance (ingestion et diffusion systémique des métaux corrodés). Des études récentes ont suggéré son rôle étiologique dans le développement de la leucoplasie orale et du lichen buccal [1]. Le traitement est symptomatique et surtout étiologique. La méthode de choix en cas de lésions lichénoïdes reste l'élimination de différents métaux en plaçant des obturations composites et des matériaux non métalliques. Cependant, dans certains cas les lésions de la muqueuse buccale deviennent irréversibles avec un risque de transformation maligne non négligeable, nécessitant une surveillance continue [5].

CONCLUSION

Il existe une association évidente entre le lichen buccal, la corrosion des amalgames, la présence du bimétallisme et la présence d'or dans la bouche. Il faut éviter l'utilisation de restaurations métalliques différentes chez le même patient et privilégier des matériaux non métalliques tels que la résine composite, la céramique et la zircone.

Consent

The examination of the patient was conducted according to the Declaration of Helsinki principles.

The authors certify that they have obtained all appropriate patient consent forms. In the form the patient(s) has/have given his/her/their consent for his/her/their images and other clinical information to be reported in the journal. The patients understand that their names and initials will not be published and due efforts will be made to conceal their identity, but anonymity cannot be guaranteed.

REFERENCES

1. Korraah A, Odenthal M, Kopp M, Vigneswaran N, Sacks PG, Dienes HP, et al. Induction of apoptosis and up-regulation of cellular proliferation in oral leukoplakia cell lines inside electric field. Oral Surg Oral Med Oral Pathol Oral Radiol. 2012;113:644–54.
2. Janos Inovay JB. Etiology of chronic diseases of the oral mucosa. 1960;884–90.
3. Stoopler ET, Charmelo-Silva S, Bindakhil M, Alawi F, Sollecito TP. Oral Lichen Planus Pemphigoides: Three Cases of a Rare Entity. Am J Dermatopathol. 2020;42:467-69.
4. Tamer F, Avci E. Decreased serum ferritin and vitamin D levels in patients with recurrent aphthous stomatitis. Our Dermatol Online. 2019;10:229-33.
5. Bdndczy J, Roed-petersen B. Clinical and histologic studies on electrogalvanically induced oral white lesions. 1979;319–23.

Copyright by Fatma Frikha, et al. This is an open-access article distributed under the terms of the Creative Commons Attribution License, which permits unrestricted use, distribution, and reproduction in any medium, provided the original author and source are credited.

Source of Support: Nil, **Conflict of Interest:** None declared.

Letter to the Editor

Hyperéosinophilie sous ustékinumab associée à une récidive et aggravation après changement par sécukinumab [Ustekinumab-induced hypereosinophilia associated with recurrence and worsening after switching by secukinumab]

Thomas Schiestel

Centre Régional de Pharmacovigilance, Hôpital Fernand Widal, 200, rue du faubourg Saint-Denis, 75475 Paris cedex 10, France

Corresponding author: Dr. Thomas Schiestel, E-mail: thomas_schiestel@hotmail.fr

Sir,

Nous rapportons le cas d'une femme de 42 ans, hypothyroidienne sous traitement, atteinte depuis l'adolescence d'un psoriasis cutané avec rhumatisme psoriasique axial qui développa une hyperéosinophilie avec ustékinumab puis sécukinumab.

Elle avait déjà reçu entre 2012 et 2015 de la ciclosporine, du méthotrexate et de l'étanercept, puis de l'ustékinumab de 2015 à 2017, de l'infliximab de 2017 à 2018 et du sécukinumab à partir de décembre 2018. Une hyperéosinophilie à 3200/mm3 était constatée pour la première fois en mars 2017 (sous ustékinumab). Le bilan auto-immun, hématologique, néoplasique et parasitaire exhaustif était négatif. L'hyperéosinophilie disparaissait mais récidivait en novembre 2017 puis en septembre 2018 avec des polynucléaires éosinophiles inférieurs à 3000/mm3, d'amélioration spontanée. Un traitement par sécukinumab était débuté le 17/12/18 selon le schéma habituel. Trois semaines après l'injection du 06/02/19, la patiente signalait une altération de l'état général et des douleurs abdominales avec vomissements. Elle était alors hospitalisée en dermatologie et son traitement interrompu. Les examens montraient une éosinophilie supérieure à 15000/mm3 et une entérite jéjunale et iléale diffuse marquée sur le scanner abdominal. Des examens endoscopiques digestifs ne montraient pas d'anomalie macroscopique mais il existait des lésions de gastrite interstitielle active associées à une éosinophilie importante du chorion sur les biopsies systématiques. Un nouveau bilan exhaustif d'hyperéosinophilie était négatif. L'évolution clinique et biologique était favorable, avec disparition totale de l'hyperéosinophilie en avril 2019. La patiente est aujourd'hui rétablie.

Aucun cas d'hyperéosinophilie avec l'ustékinumab ou le sécukinumab n'a été retrouvé dans la littérature. Quatre cas d'hyperéosinophilie ont été retrouvés avec l'ustékinumab dans la base nationale française de pharmacovigilance mais aucun cas avec le sécukinumab n'a été recensé. En revanche, la base de l'Organisation Mondiale de la Santé mentionne 15 cas d'hyperéosinophilie sous sécukinumab, dont trois possiblement associées à une atteinte digestive (29 cas avec ustekinumab). Chez notre patiente, l'accroissement de l'éosinophilie pendant les cycles d'anti interleukine-17 (IL-17) et sa disparition rapide après son arrêt sont en faveur de la responsabilité du médicament. Le début de l'éosinophilie avant le traitement est un argument contre mais on peut suggérer une responsabilité initiale de l'ustékinumab, dont la cible cytokinique principale (IL-23) est située en amont de celle du sécukinumab (IL-17) [1-3]. Un effet de classe entre les deux inhibiteurs de l'interleukine est envisageable. Aussi, nous n'avons pas tenté d'épreuve de réintroduction. Etant donné l'absence d'une autre

How to cite this article: Schiestel T. Hyperéosinophilie sous ustékinumab associée à une récidive et aggravation après changement par sécukinumab [Ustekinumab-induced hypereosinophilia associated with recurrence and worsening after switching by secukinumab]. Our Dermatol Online. 2020;11(Supp. 1):40-41.
Submission: 11.06.2020; **Acceptance:** 12.07.2020
DOI: 10.7241/ourd.2020S.9

étiologie retrouvée, le rôle de sécukinumab dans la survenue et/ou dans l'aggravation de cette atteinte éosinophilique et digestive ne peut pas être exclu.

REMERCIEMENTS

Nous souhaitons remercier tout particulièrement le service de Dermatologie de l'hôpital Saint-Louis, 1 Avenue Claude Vellefaux, 75010 Paris, pour nous avoir adressé ce cas.

Consent

The examination of the patient was conducted according to the Declaration of Helsinki principles.

The authors certify that they have obtained all appropriate patient consent forms. In the form the patient(s) has/have given his/her/their consent for his/her/their images and other clinical information to be reported in the journal. The patients understand that their names and initials will not be published and due efforts will be made to conceal their identity, but anonymity cannot be guaranteed.

RÉFÉRENCES

1. Mease P, McInnes I B. Secukinumab: A new treatment option for psoriatic arthritis. Rheumatol Ther. 2016;3:5-29.
2. Jeon C, Sekhon S, Yan D, Afifi L, Nakamura M, Bhutani T. Monoclonal antibodies inhibiting IL-12, -23, and -17 for the treatment of psoriasis. Hum Vaccin Immunother. 2017;13:2247-59.
3. Fasching P, Stradner M, Graninger W, Dejaco C, Fessler J. Therapeutic potential of targeting the Th17/Treg axis in autoimmune disorders. Molecules. 2017;22:134.

Copyright by Thomas Schiestel. This is an open access article distributed under the terms of the Creative Commons Attribution License, which permits unrestricted use, distribution, and reproduction in any medium, provided the original author and source are credited.
Source of Support: Nil, **Conflict of Interest:** None declared.

Our Dermatology Online

www.odermatol.com

Suppl. 1 .2020 (30.July.2020)