Case Report

Angioma of the face: About two cases including one revealing Sturge Weber and Krabbe syndrome

Bénilde Marie Ange Tiemtoré-Kambou[1,2], Nomtondo Amina Ouédraogo[1,3], Nina-Astrid Ndé/Ouédraogo[1,2], Fagnima Traoré[1,3], Pakisba Ali Ouédraogo[4], Ben Aziz Dao[1,4], Boubacar Ouattara[1,4], Moussa Zanga[1,5], Ousséini Diallo[1,4], Rabiou Cissé[1,4]

[1]Faculté de Médecine Université Ouaga 1 Pr Joseph Ki-Zerbo, Ouagadougou, Burkina Faso, [2]Service de Radiologie, Hôpital de District de Bogodogo, Ouagadougou, Burkina Faso, [3]Service de Dermatologie, Centre Raoul Follereau, Ouagadougou, Burkina Faso, [4]Service de Radiologie, Centre Hospitalier Universitaire Yalgado Ouédraogo, Ouagadougou, Burkina Faso, [5]Centre Hospitalier Universitaire Pédiatrique Charles De Gaulle, Ouagadougou, Burkina Faso

Corresponding author: Dr. Bénilde Marie Ange Tiemtoré-Kambou, E-mail: kbenildema@yahoo.fr

ABSTRACT

Sturge Weber and Krabbe syndrome or Sturge Weber Syndrome (SWS) is a rare and sporadic disease. It associates with a variety of degrees a flat facial skin angioma in the V1 territory of the trigeminal, a pial angioma and a choroidal angioma all in the one side. The neurological involvement of epileptic seizures in fact all the gravity. The authors report two cases of angiomas plane of the face. The first case presents a complete association of the 3 signs in a 5 year old child. The second case presents an association of angioma and choroidal involvement without cerebral damage to imaging in a 25-year-old adult. They thus highlight the interest of imaging examinations in particular MRI in the diagnosis through the classification and follow-up of this pathology.

Key words: Sturge weber syndrome; Glaucoma; Epilepsy; Calcification

How to cite this article: Tiemtoré-Kambou BMA, Ouédraogo NA, Ndé/Ouédraogo NA, Traoré F, Ouédraogo PA, Dao BA, Ouattara B, Zanga M, Diallo O, Cissé R. Angioma plane of the face: About two cases of which one revealing sturge weber and krabbe syndrome. Our Dermatol Online. 2017;8(1):70-74.

Submission: 13.11.2016; **Acceptance:** 07.12.2016

DOI: 10.7241/ourd.20171.19

Angiome plan de la face: À propos de deux cas dont l'un révélant un syndrome de Sturge Weber et Krabb

Bénilde Marie Ange Tiemtoré-Kambou[1,2], Nomtondo Amina Ouédraogo[1,3], Nina-Astrid Ndé/Ouédraogo[1,2], Fagnima Traoré[1,3], Pakisba Ali Ouédraogo[4], Ben Aziz Dao[1,4], Boubacar Ouattara[1,4], Moussa Zanga[1,5], Ousséini Diallo[1,4], Rabiou Cissé[1,4]

[1]Faculté de Médecine Université Ouaga 1 Pr Joseph Ki-Zerbo, Ouagadougou, Burkina Faso, [2]Service de Radiologie, Hôpital de District de Bogodogo, Ouagadougou, Burkina Faso, [3]Service de Dermatologie, Centre Raoul Follereau, Ouagadougou, Burkina Faso, [4]Service de Radiologie, Centre Hospitalier Universitaire Yalgado Ouédraogo, Ouagadougou, Burkina Faso, [5]Centre Hospitalier Universitaire Pédiatrique Charles De Gaulle, Ouagadougou, Burkina Faso

Corresponding author: Dr. Bénilde Marie Ange Tiemtoré-Kambou, E-mail: kbenildema@yahoo.fr

RÉSUMÉ

Le syndrome de Sturge Weber et Krabbe ou Sturge weber Syndrome (SWS) est une pathologie rare et sporadique. Il associe à des degrés divers un angiome plan cutané facial dans le territoire V1 du trijumeau, un angiome pial et un angiome choroïdien tous homolatéraux. L'atteinte neurologique faite de crises épileptiques en fait toute la gravité. Les auteurs rapportent deux cas d'angiomes plan de la face. Le premier cas présente une association complète des 3 signes chez un enfant de 5 ans. Le second cas présente une association de l'angiome et de l'atteinte choroïdienne sans lésion cérébrale à l'imagerie chez un adulte de 25 ans. Ils mettent ainsi en évidence l'intérêt des examens d'imagerie en particulier l'IRM dans le diagnostic à travers la classification et le suivi de cette pathologie.

Key words: Syndrome de sturge weber; Glaucome; Épilepsie; Calcification

INTRODUCTION

Les angiomes plans de la face sont des malformations capillaires. Elles peuvent révéler un syndrome de Sturge Weber krabbe ou syndrome de Sturge-Weber (SWS) ou angiomatose encéphalotrigéminée. Le SWS est un syndrome neuro-cutané grave qui associe un angiome plan de la face atteignant tout ou partie du territoire de la première branche du nerf trijumeau (ou nerf ophtalmique de Willis);un angiome capillaro-veineux cérébral, leptoméningé, souvent localisé en pariéto-occipital du même côté que l'angiome plan facial; des anomalies oculaires (glaucome, angiome choroïdien). Les trois tissus concernés par ces lésions ont la même origine embryologique (le derme du territoire de la première branche du nerf trijumeau, la pie mère, la choroïde oculaire [1].

L'imagerie cérébrale permet d'en faire le diagnostic, montrant le plus fréquemment un angiome leptoméningé homolatéral à l'angiome cutané. Le diagnostic doit être évoqué devant tout enfant présentant un angiome plan de la face atteignant le V1, puis complété par une imagerie cérébrale (IRM ou tomodensitométrie) et un examen ophtalmologique car les manifestations ophtalmologiques et neurologiques (épilepsie, retard mental, déficit moteur) en grèvent le pronostic [2].

Nous rapportons deux cas d'angiome plan de la face dont l'un révélant un SWS chez un enfant dans sa forme complète et l'autre chez un adulte associé uniquement à un glaucome.

CASE REPORT

Observation 1

Un enfant de 5 ans, issu d'un mariage non consanguin, venait réaliser une IRM cérébrale pour des troubles

How to cite this article: Tiemtoré-Kambou BMA, Ouédraogo NA, Ndé/Ouédraogo NA, Traoré F, Ouédraogo PA, Dao BA, Ouattara B, Zanga M, Diallo O, Cissé R. Angiome plan de la face: À propos de deux cas dont l'un révélant un syndrome de sturge weber et krabbe. Our Dermatol Online. 2017;8(1):70-74.

Submission: 13.11.2016; **Acceptance:** 07.12.2016

DOI: 10.7241/ourd.20171.19

© Our Dermatol Online 1.2017

du comportement, une épilepsie généralisée, un retard psychomoteur évoluant depuis la naissance. La tomodensitométrie cérébrale réalisée à la naissance avait conclu à un syndrome de Sturge Weber.

Il serait né d'une grossesse à terme qui se serait déroulée sans particularités. Sa consultation en dermatologie pour une plaque pigmentée étendue de l'hémiface droite retrouvait une vaste lésion maculeuse érythémateuse angiomatose siégeant sur la face en regard du territoire des trois branches du nerf trijumeau droit (Fig. 1). Comme antécédents il avait des crises tonico-cloniques. Il s'agissait de crises partielles complexes de l'hémicorps droit, fréquentes (parfois plus de 3 épisodes/jour), d'emblée graves et prolongées, avec des troubles de la conscience. Ces crises avaient amené les parents à consulter un pédiatre qui avec le diagnostic posé avait institué un traitement à base de Valproate de sodium en gouttes tous les soirs. A l'âge de la scolarité, 3 ans les parents l'inscrivirent à la maternelle et constatèrent ses difficultés d'apprentissage. Ils furent orientés vers un neurologue qui leur conseilla une école spécialisée et une imagerie par résonnance magnétique(IRM) cérébrale pour apprécier l'évolutivité de la pathologie.

Le bilan sanguin était normal. La ponction lombaire était normale. L'examen ophtalmologique était revenu normal.

L'examen neurologique retrouvait des troubles du comportement (hyperactivité, écholalie), une épilepsie généralisée, un retard psychomoteur évoluant depuis la naissance. La tomodensitométrie (TDM) cérébrale réalisée à la naissance avait conclu à un syndrome de Sturge Weber. Cette TDM n'a pas été retrouvée.

L'imagerie par résonance magnétique aux séquences axiales en pondération T2 (TSE), (turbo spin écho), FLAIR (Fluid Attenuation inversion recovery), T2 * et diffusion T1 sans injection dans les trois plans, T1 HR 3D (Haute Résolution tridimensionnelle) après injection de contraste paramagnétique (Fig. 2a-d) associée aux séquences vasculaires retrouvait une atrophie corticale et sous corticale, parieto-occipitale et temporale droite avec dilatation notable des sillons en regard.

On notait une bande en asignal gyriforme sur toutes les séquences de localisation occipito-pariétale droite en faveur d'une zone de calcifications. Il existait une prise de contraste gyriforme superficielle au contact

Figure 1: Photo du 1er patient qui présentait depuis la naissance un angiome plan de la face occupant tous les territoires du trijumeau droit.

de la zone sus décrite correspondant à l'angiome leptoméningé. S'y associait une dilatation des veines corticales profondes communicantes avec les plexus choroïdes occipitaux droits, hypertrophiés et qui prenaient notablement le contraste après injection de gadolinium.

Devant l'angiome de l'hémiface droite, les antécédents du patient, les données de l'examen neurologique et les résultats de l'imagerie nous confirmons le SWS.

La prise en charge fait recours à un traitement médical à base de valproate de sodium 30 ml tous les jours. L'enfant ne fait plus de crises épileptiques depuis un an. Il a été inscrit dans une école spécialisée et s'adapte à la vie sociale. Une thérapie par le laser est préconisée pour l'angiome de la face mais non disponible dans notre contexte de travail. Une surveillance régulière neurologique est préconisée.

Observation 2

Un jeune adulte de 25 ans, élève-maitre consultait pour des céphalées de l'hémicrâne droit avec une rougeur de l'œil droit. On ne notait pas d'antécédents de trouble neurologique à type d'épilepsie. Il avait des céphalées épisodiques. Il n'y avait pas de déficit moteur. L'examen clinique retrouvait une macule angiomatose asymptomatique de la face en regard du territoire du V1 droit évoluant depuis la naissance (Fig. 3a and b). L'examen Neurologique Était Normal. L'examen ophtalmologique notait une dilatation des vaisseaux de l'oeil droit. Une lésion de chorio-rétinite étendue en temporal respectant la macula, un angle irido cornéen libre concluant à un glaucome au stade terminal de l'œil droit.

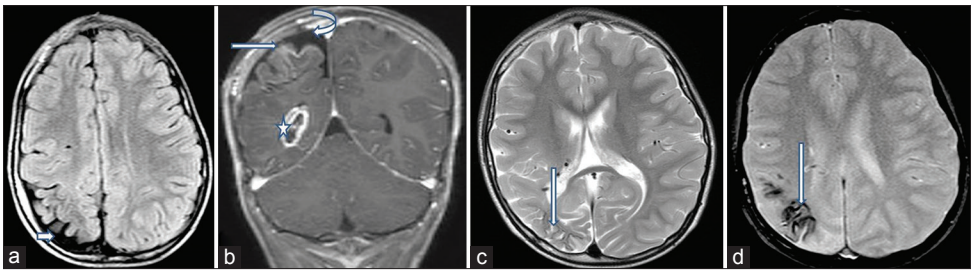

Figure 2: (a) Atrophie corticale et sous corticale parieto-occipitale et temporale droite avec dilatation notable des sillons en regard, (b et c) - Bande en asignal gyriforme (flèche blanche) sur toutes les séquences de localisation occipito-pariétale droite en faveur d'une zone de calcifications et hypertrophie des plexus choroides (étoile). Prise de contraste gyriforme superficielle (flèche courbe), (d) Dilatation des veines corticales profondes au voisinage et communicant avec les plexus choroïdes occipitaux droits (flèches).

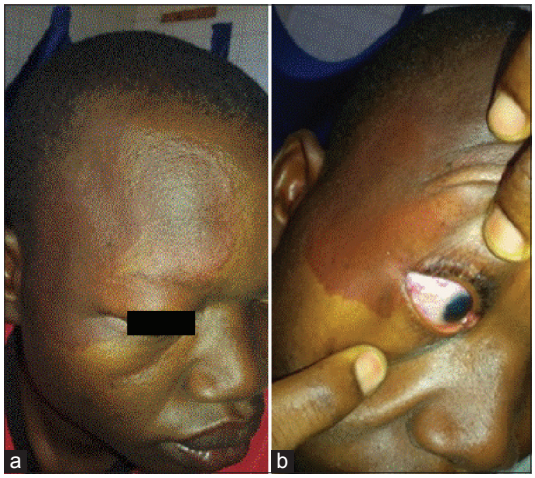

Figure 3: Photo du deuxième patient montrant un angiome plan droit " lie de vin " visible sur peau noire atteignant le territoire du V1: derme frontal et palpébral (a) et un angiome choroïdien (b).

L'imagerie par résonnance magnétique cérébrale n'a pas révélé d'anomalie à type d'angiome capillaro-veineux cérébral, leptoméningé, en pariéto-occipital du même côté que l'angiome plan facial.

La prise en charge a fait recours à cartéolol chlorhydrate 1 % une goutte dans chaque œil chaque soir, et un antalgique pour les céphalées. Une surveillance annuelle a été proposée. L'angiome choroïdien pourra être traité par chirurgie, ou surtout radiothérapie externe non disponible dans notre contexte.

DISCUSSION

Le syndrome de Sturge-Weber (SSW) est une phacomatose neuro-cutanée et oculaire à substratum malformatif vasculaire, congénitale, rare et non familiale, dont la description fut établie sur des bases clinique, histologique et radiologique entre1879 et 1923. [3]

Il entraine des désordres physiques, psychologiques et sociaux [4].

La fréquence du SSW chez un nourrisson porteur d'un AP facial touchant l'aire de la première branche du trijumeau V1 est diversement appréciée dans la littérature, du fait de biais de recrutement et de variations dans l'âge des populations étudiées; elle est actuellement estimée à 10 à 20% [3].

Notre premier patient avait tous les signes du SWS en dehors de l'atteinte oculaire. Devant tout angiome plan de la face en regard du territoire du trijumeau, il faut évoquer un SWS car l'angiome plan est un marqueur de risque de ce syndrome [3]. Il peut y être associé à 90 % chez Benedikt [5] ou à 84 % chez Zouiri [6].

Notre deuxième patient, adulte présentait une céphalée comme signe neurologique. En effet l'épilepsie et le retard mental sont les symptômes les plus communs dans le SWS, les céphalées migraine like a été reconnue comme la caractéristique la plus importante du SWS, 28% des patients suivis pour SSW peuvent avoir des céphalées ayant les caractéristiques cliniques de la migraine [7,8].

L'atteinte oculaire était marquée chez ce second patient. On estime que 10 % des angiomes plans sur le territoire du V1, avec répercussion ophtalmique, sont liés à une atteinte méningée associée [9].

L'atteinte cérébrale reste très peu probable avec un examen neurologique normal, sans comitialité et avec une IRM normale après l'âge de 1 an [10]. Cela pourrait corroborer avec le tableau du deuxième patient.

Selon Sujansky [11], dont la série ne comporte que des adultes, la disparité des fréquences des différentes manifestations tient à l'âge des malades des populations étudiées. Sur ses 52 patients, l'épilepsie est retrouvée dans 83% des cas, un déficit neurologique dans 65% des cas et un glaucome dans 60% des cas.

Ce syndrome est une urgence neuropédiatrique qui nécessite un suivi ophtalmique jusqu'à l'âge adulte, même si les premiers examens sont normaux.

Le syndrome de Sturge-Weber-Krabbe est exploré par des radiographies du crâne afin de détecter les calcifications cérébro-méningées, rarement visibles chez le nourrisson, un encéphalogramme et surtout par le scanner, ou par l'IRM, par l'étude du métabolisme cérébral (consommation de glucose).

Le traitement des angiomes plans est possible du moment que la comitialité est traitée.

Ces deux cas montrent la difficulté diagnostique du syndrome de Sturge Weber qui est rare 1/20000 et 1/50 000 naissances vivantes [12] et qui peut se présenter sous différents formes qui sont incomplètes selon la classification de Roch et coll [1,13].

Type I: angiome facial et leptoméningé. Type II: angiome facial sans atteinte cérébrale décelable. Type III; angiome leptoméningé isolé.

La littérature fait état d'atteinte bilatérale à l'imagerie cérébrale [13,14] mais un SWS sans lésions cérébrales est rare d'où la particularité de notre patient adulte. Cela constitue selon Benchekroun une curiosité dermatologique [1]. Cependant le glaucome et les signes neurologiques à type de céphalées chez notre second patient nous ont fait évoquer un SWS, bien que l'IRM n'ait pas montré de lésions. Il n'a pas été retrouvé de malformation artérioveineuse, cérébelleuse, d'anomalie des veines. Il n'y avait pas non plus de contraste méningé. Cette absence de signes neurologiques autres que les céphalées pourrait expliquer le diagnostic tardif de notre 2è patient.

En revanche, tous les APF occupant le territoire de V1 ne constituent pas le SWS.

CONCLUSION

Les angiomes plans de la face peuvent avoir des étiologies multiples, dont certaines pathologies graves comme le SWS. Il faut savoir y penser devant des signes d'appels surtout oculaires et neurologiques d'où l'intérêt de l'imagerie par résonance magnétique.

REFERENCES

1. Benchekroun TS, Jorio-Benkhraba M, El Malki-Tazi A. Syndrome de Sturge Weber Krabbe à propos de deux observations. Méd Maghreb. 1998;71:15-9.
2. Pascual-Castroviejo I, Pascual-Pascual S, Velázquez-Fragua R, Viaño J. Sturge-Weber syndrome: study of 55 patients. Can J Neurol Sci. 2008;35:301-7.
3. Boukobza M, Enjolras O, Cambra MR, Merland JJ. Syndrome de Sturge-Weber. Données actuelles de l'imagerie neuroradiologique. J Radiol. 2000;81:765-71.
4. Govori V, Gjikolli B, Ajvazi H, Morina N. Management of patient with Sturge-Weber syndrome: a case report. Cases J. 2009;2:9394.
5. Benedikt R, Brown D, Walker R, Ghaed V, Mitchell M, Geyer C. Sturge-Weber syndrome: cranial MR imaging with Gd-DTPA. AJNR Am J Neuroradiol. 1993;14:409-15.
6. Zouiri G, Ahmina A, Kriouile Y. Syndrome de Sturge-Weber-Krabbe: à propos de 6 cas. Research. 2014;1:894.
7. Klapper J. Headache in Sturge-Weber syndrome. Headache.1994;34:521-2.
8. Smirniotopoulos J, Murphy F. The phakomatoses. AJNR Am J Neuroradiol. 1992;13:725-46.
9. Maruani A. Syndrome de Sturge-Weber. Presse Méd. 2010;39:482-86.
10. Ville D, Enjolras O, Chiron C, Dulac O. Prophylactic antiepileptic treatment in Sturge-Weber disease. Seizure. 2002;11:145-50.
11. Sujansky E, Conradi S. Outcome of Sturge-Weber syndrome in 52 adults. Am J Med Genetics. 1995;57:35-45.
12. Dahan D, Fenichel G, El-Said R. Neurocutaneous syndromes. Adolesc Med. 2002;13:495-509.
13. Cagneaux M, Caron S, Auvin S, Soto Ares G. Syndrome de Sturge-Weber bilatéral. J nneuroradiol. 2009;35:305-6.
14. Moifo B, Nguefack S, Moulion Tapouh JR, Gonsu Kamga J, Abdouramani A, Mah E, et al. Syndrome de Sturge-Weber bilatéral: aspects cliniques et scanographiques; à propos de deux cas. J Afr Imag Méd. 2016;1:1-5.

Copyright by Bénilde Marie Ange Tiemtoré-Kambou, et al. This is an open-access article distributed under the terms of the Creative Commons Attribution License, which permits unrestricted use, distribution, and reproduction in any medium, provided the original author and source are credited.

Source of Support: Nil, **Conflict of Interest:** None declared.