ADOLFO ARTHUR NOUEL

ENFERMEDADES DE LA MUCOSA ORAL

Atlas

Atlas de enfermedades de la mucosa oral

Contenido

PRÓLOGO 11

1 EXAMEN DEL PACIENTE 13
- **Áreas anatómicas a examinar** 14
  - Labios 15
  - Carrillos 16
  - Paladar duro 18
  - Paladar blando 19
  - Orofaringe 20
  - Lengua 21
  - Piso de la boca 24
  - Encías 25
  - Cara 26
  - Cuello 26
- **Exploración diagnóstica** 28
- **Pruebas diagnósticas** 32

2 LESIONES ELEMENTALES 35
- **Lesiones primitivas** 36
  - Mancha 36
  - Vesícula, ampolla y pústula 39
  - Pápula, tubérculo y nódulo 41
  - Escama y queratosis 44
  - Vegetación y verrugosidad 46
  - Hipertrofia y elefantiasis 48
  - Inflamación 50
  - Esclerosis, atrofia e infiltrado 52
  - Tumor 53
- **Lesiones secundarias** 54
  - Ulceración, úlcera y erosión 54
  - Fisura, perforación y cavidad 56
  - Mácula 57
  - Escama, costra y cicatriz 58
  - Escara 60
  - Esfacelo 61
  - Absceso y fístula 62
  - Indentación 64

3 LESIONES BLANCAS 65
- **Leucoedema** 66
- **Mucosa mordiscada** 68
- **Quemadura medicamentosa** 71
- **Candidiasis** 73
- **Liquen plano** 81
- **Leucoplasia** 92
- **Queratosis friccional** 97
- **Leucoplasia vellosa** 100
- **Enfermedad de Darier** 101
- **Nevo blanco esponja** 106
- **Disqueratosis de Witkop** 108
- **Lupus eritematoso** 109
  - Lupus eritematoso cutáneo 109
  - Lupus eritematoso cutáneo crónico 112
  - Lupus eritematoso sistémico 115
- **Esclerodermia sistémica** 119
- **Esclerodermia localizada o morfea** 126

4 LESIONES ROJAS 129
- **Candidiasis eritematosa** 130
- **Eritroplasia** 134
- **Liquen erosivo y atrófico** 136
- **Gingivitis de células plasmáticas** 140
- **Glositis atrófica** 142
- **Hemorragia submucosa** 146
- **Lengua geográfica** 149
- **Estomatitis alérgica** 155
- **Dermatomiositis** 157

5 LESIONES PIGMENTADAS 163
- Pigmentación racial 164
- Melanosis del fumador 168
- Nevos melanocíticos 170
- Efélides 173
- Eritema fijo pigmentado 174
- Tatuajes 178
- Síndromes y enfermedades que pigmentan la mucosa 181

VIH-SIDA 181
Peutz-Jeghers 184
Sturger-Weber 185
Neurofibromatosis 189
Xeroderma pigmentoso 190
Enfermedad de Addison 191

6 LESIONES VESICULARES, EROSIVAS Y ULCERADAS 193
- Gíngivoestomatitis herpética primaria 194
- Herpes recurrente 199
- Herpangina 201
- Varicela 202
- Herpes zoster 204
- Enfermedad de manos, pies y boca 205
- Estomatitis aftosa recurrente 209

Aftas menores 209
Aftas herpetiformes 210
Aftas mayores 212
Aftosis bipolar de Neumann 215
Enfermedad de Crohn 220

- Gingivitis, periodontitis y estomatitis necrotizante 222
- Enfermedad de Riga-Fede 223
- Úlcera eosinofílica 224
- Queilitis actínica 225
- Ulceración y úlcera traumática crónica 227
- Carcinoma de células escamosas 230
- Sífilis 231

Sífilis primaria 231
Sífilis secundaria 232

- Donovanosis 235
- Tuberculosis oral y faríngea 238
- Tuberculosis ganglionar cervical 240

7 LESIONES AMPOLLARES 241
- Pénfigo vulgar 242
- Pénfigo vegetante 254
- Penfigoide de membranas mucosas 257
- Liquen plano penfigoide 260
- Eritema multiforme 262
- Síndrome de Stevens-Johnson y Necrólisis epidérmica tóxica 272
- Epidermólisis ampollar hereditaria 279

Epidermólisis ampollar simple 279
Epidermólisis ampollar de la unión 282
Epidermólisis ampollar distrófica 282

- Dermatosis ampollar IgA lineal 291

8 LESIONES VEGETANTES Y VERRUGOSAS 293
- Verrugas 294
- Condiloma acuminado 299
- Papiloma escamoso 311
- Hiperplasia focal epitelial 314
- Hiperplasia papilar inflamatoria 320
- Síndrome de Cowden 322
- Nevo verrugoso epidérmico 324
- Leucoplasia verrugosa proliferativa 326
- Síndrome de Goltz 329

9 CRECIMIENTO DE TEJIDOS BLANDOS 331

- **Fibroma por irritación** 332
- **Fibroma periférico osificante** 336
- **Esclerosis tuberosa** 339
- **Granuloma piógeno** 340
- **Granuloma periférico de células gigantes** 345
- **Épulis fisuratum** 347
- **Pólipo fibroepitelial** 350
- **Gingivitis hiperplásica** 352
- **Granuloma eosinófilo** 355
- **Síndrome de Papillon-Lefèvre** 357
- **Mucocele** 362
- **Ránula** 367
- **Mucinocis focal oral** 370
- **Amiloidosis** 371
- **Edema de Quincke** 376
- **Quelitis granulomatosa de Miescher** 378
- **Levantamiento del piso de la boca** 383
- **Sialolitiasis** 384

10 TUMORES BENIGNOS DE TEJIDOS BLANDOS 387

- **Épulis congénito** 388
- **Perlas de Epstein** 390
- **Hamartoma** 392
  - Hamartoma de músculo liso 392
  - Hamartoma condroide 394
- **Epignatus** 397
- **Progonoma melanótico** 399
- **Lipoma** 401
- **Tumor de células granulosas** 404
- **Schwannoma** 406
- **Hemangiopericitoma** 408
- **Adenoma pleomorfo** 409
- **Leiomioma** 413
- **Neurofibromatosis** 415
- **Anomalías vasculares** 417
  - Hemangioma infantil 417
  - Malformaciones vasculares 420
  - Lago venoso y varicosidades 421
  - Linfangioma 425
- **Quiste dermoide** 431
- **Osteoma lingual** 433
- **Exóstosis vestibulares y palatinas** 436
- **Torus palatino** 437
- **Torus mandibular** 439
- **Hiperplasia de la tuberosidad** 441
- **Hiperplasia de las apófisis geni** 442

11 TUMORES MALIGNOS DE TEJIDOS BLANDOS 443

- **Carcinoma de células escamosas** 444
- **Carcinoma verrugoso** 455
- **Carcinoma adenoide quístico** 458
- **Carcinoma mucoepidermoide** 460
- **Adenocarcinoma de células acínicas** 462
- **Carcinoma basocelular** 463
- **Melanoma** 465
- **Sarcoma de Kaposi** 467

TABLAS DE DIAGNÓSTICO DIFERENCIAL 469

BIBLIOGRAFÍA CONSULTADA 501

ÍNDICE 512

Prólogo

Es un gran honor escribir el Prólogo del libro "Atlas de Enfermedades de la Mucc
lista en Cirugía Bucal y Ortopedia Maxilar y Médico Estomatólogo, Dr. Adolfo Ar
vendrá a enriquecer el no muy amplio cúmulo de información bibliográfica y grá
campo de la medicina. Lo acepto, siendo lo más importante, más por razones de
por conocimientos específicos del tema, cuyo análisis formal lo dejo a la consider
También lo hago con una visión de compromiso social, ya que el ejercicio de la pr
solamente una actividad individual, sino que más bien requiere vivenciar los distint
en la vida cotidiana, los cuales tienen influencia en el desarrollo de la ciencia y tec
Es una obra completa y actualizada con temas en constante evolución, con múltiple
que sus afecciones clínicas producen alteraciones morfológicas tisulares con signc
En mi calidad de Director General del Instituto Dermatológico y Cirugía de Piel "
Diaz" (IDCP), he crecido en la búsqueda desinteresada del conocimiento, del rigc
la investigación, de la reflexión en torno a los valores y de la dimensión ética de l
ahí, nuestra deuda de gratitud con el profesor meritísimo de la Facultad de Cien
Universidad Autónoma de Santo Domingo, Dr Arthur Nouel; ya que la dermatol
medades de la mucosa oral y de la mucosa genital, convirtiéndose en un referen
público general, pero muy especialmente para los médicos en formación de nuestra
en cursos de postgrado en dermatología de la República Dominicana.
Con más de 48 años de carrera docente, profesor invitado a numerosos Congresos
cionales, su dedicación institucional al Patronato de Lucha Contra la Lepra y el Ins
Dominicano y Cirugía de Piel "Dr. Huberto Bogaert Díaz", su trabajo hospitalario y
la calidad suficiente para la autoría de esta obra.
Esta primera edición viene a llenar un vacío en el haber científico Latinoamer
eminentemente didáctico, con una presentación vanguardista, de lectura sintética
diversa, traduce en sí el trabajo diario del autor, fruto de sus manos hábiles y expe

En 11 capítulos y 520 páginas, el profesor Arthur Nouel nos entrega en su libro nítidas e impecables ilustraciones fotográficas representativas de la patología de la mucosa oral, de manera concisa y ordenada, apoyada en un contenido temático con más de 250 citas bibliográficas. Con una excelente puerta de entrada, el capítulo primero muestra los elementos esenciales de las manifestaciones semióticas de las áreas anatómicas, la inspección, la palpación y la olfacción que, complementadas con las pruebas diagnósticas sugeridas, colocan al lector en el camino correcto en el abordaje diagnóstico del enfermo.

Las lesiones elementales representativas de las características clínicas o signos clínicos y morfológicos de las enfermedades de la mucosa oral, se tipifican de manera magistral en el segundo capítulo. Su división y clasificación se expresan en un contenido llano y visual exquisitos. Fruto de su rica experiencia, a partir del capítulo tercero, el autor se fundamenta en la morfología de las lesiones orales para agrupar en cada uno de ellos una verdadera expresión del conjunto de afecciones inflamatorias, infecciosas, traumáticas, displásicas, artefactas, tumorales benignas y malignas que convierten este texto en una referencia obligada en la lectura de las enfermedades de la mucosa oral.

Promoviendo un enfoque de direccionamiento estratégico; al finalizar el capítulo 11, el Dr. Arthur establece diagnósticos certeros, lo que reduce la probabilidad de error en la práctica médica, al mostrarnos tablas de Diagnóstico Diferencial, donde se podrá inspeccionar la distinción entre dos o más Enfermedades de la Mucosa Oral de síntomas similares mediante la comparación sistemática de dichos síntomas.

Finalmente, parafraseando a Francis Bacon, escritor y filósofo; aprovecho para desearle al autor éxitos y unirme a las voces de felicitación que imagino por cientos, y también animarle a que persevere en su labor docente y médico en ejercicio, dado que ya a estas alturas de la vida debe saber que "la lectura hace al hombre completo; la conversación lo hace ágil y el escribir lo hace preciso".

Con la puesta en circulación de este libro "Atlas de Enfermedades de la Mucosa Oral", en víspera de la conmemoración del 50 aniversario del IDCP, bajo la autoría de un miembro ilustre de la familia del Patronato de Lucha contra la Lepra/IDCP, tenemos motivos para celebrar con júbilo la publicación de este libro, conscientes de que es una nueva contribución fortaleciendo el sistema de salud como elemento básico para el desarrollo de las poblaciones afectadas.

Rafael A. Isa Isa

1 Examen del paciente

El examen del paciente se inicia desde que éste ingresa a la consulta. Observar como camina, se sienta y expresa su queja principal. La historia de la enfermedad es de fundamental importancia para llegar al diagnóstico presuntivo. Los antecedentes personales y familiares deben incluirse en el interrogatorio. Examinar cuidadosamente la cara, aspecto y proporciones de todas sus partes, asimetrías verticales u horizontales, la piel que la recubre, la cantidad y aspecto del pelo en las regiones habituales, los pliegues naturales, movimientos de los ojos, la conjuntiva y si la nariz presenta desviaciones o si por ella sale alguna secreción espontáneamente.

- **Áreas anatómicas a examinar**
- **Exploración diagnóstica**
- **Pruebas diagnósticas**

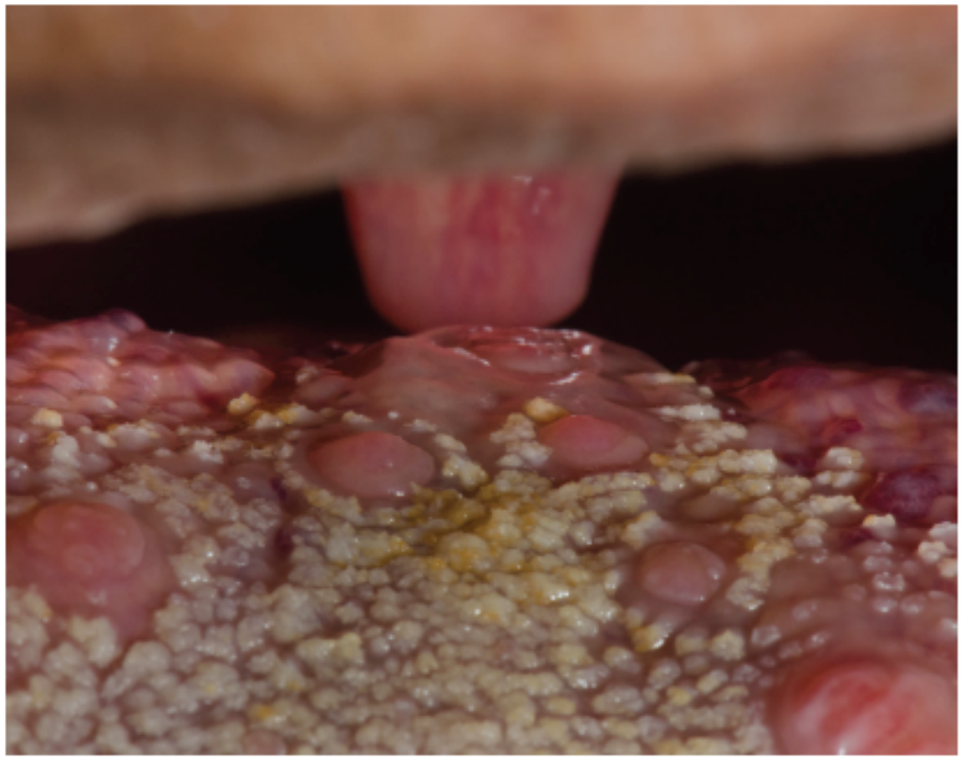

1.23 *Papilas caliciformes o circunvaladas y agujero ciego en la parte posterior de la lengua.*

1.25 *Papilas foliadas en la parte posterior del borde lateral de la lengua.*

1.24 *Frenillo lingual, venas raninas y pliegues fimbriados en la cara ventral de la lengua.*

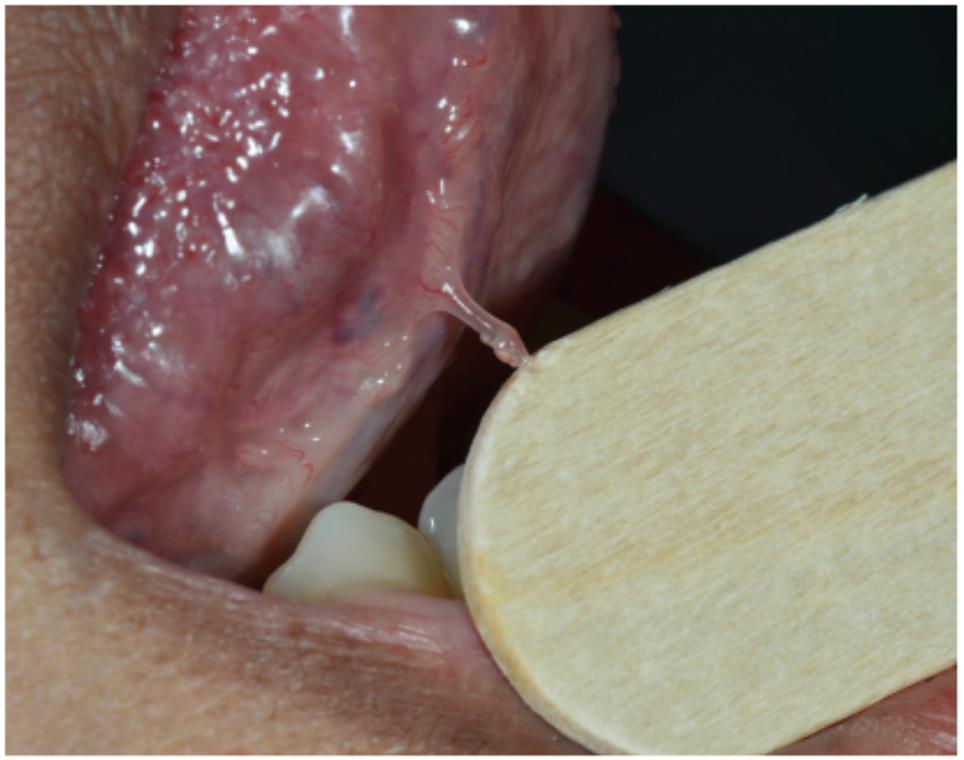

1.26 *A gran aumento pliegue fimbriado transluciendo su contenido salivar.*

2.28 *Finas escamas en labio inferior que se desprenden fácilmente en paciente con queilitis descamativa.*

Escama y queratosis

La escama es la lesión elemental que consiste en el desprendimiento de las capas superficiales del epitelio en forma visible, mientras que las queratosis son acumulaciones de escamas que no se desprenden.

Dentro de los procesos escamosos se encuentran: la queilitis exfoliativa, el lupus eritematoso crónico, la psoriasis y la pitiriasis rosada de Gilbert. Algunos procesos que producen escamas pueden también incluirse dentro de las lesiones queratósicas.

La queratosis semiológicamente es una mancha blanca engrosada, frecuente de ver en la leucoplasia grado II, en el liquen queratósico, la queratosis friccional y la poroqueratosis de Mibelli.

Los síndromes malformativos congénitos pueden dar lesiones queratósicas.

2.29 *Escamas bien adheridas y gruesas en paciente con queilitis descamativa y fisurada.*

Estomatitis aftosa recurrente

La estomatitis aftosa recurrente (EAR) no tiene una etiología específica pero puede estar asociada a desórdenes sistémicos, deficiencias nutricionales y de inmunoglobulina A, enfermedades gastrointestinales, inmunodepresiones incluyendo el síndrome de inmunodeficiencia humana VIH-SIDA, enfermedad de Reiter, síndromes como el de Sweet, MAGIC (úlceras en boca, genitales con inflamación del cartílago) y PFAPA (fiebre, adenopatía, faringitis, y aftas) o formar parte de la aftosis de Touraine, la aftosis bipolar de Neumann, Ulcus Vulvae Acutum, enfermedad de Behçet y enfermedad de Crohn.

Aftas menores

Las aftas menores o de Mikulicz, ocurren en el 80% de los casos de estomatitis aftosa recurrente y se localizan en la mucosa de labios, carrillos, piso de la boca, cara ventral y borde lateral de la lengua, paladar blando y pilares amigdalinos, con excepción de la encía y el paladar duro.

Las lesiones generalmente están precedidas por los síntomas de ardor, picazón o escozor, con la aparición de una mácula eritematosa.

Se presentan como erosiones o ulceraciones superficiales, redondeadas u ovales de 3 a 10 mm de diámetro, con el fondo amarillento de tejido necrótico rodeadas por un halo rojizo inflamatorio.

Su número es variable, son muy dolorosas y curan espontáneamente en 8 o 10 días sin dejar cicatriz, para luego reaparecer un tiempo después.

Su etiología es desconocida, se la relaciona con el estrés, la menstruación, trastornos digestivos, alergias alimentarias o microbianas, mecanismo autoinmune y otros.

El factor de necrosis tumoral (FNT) representa una de las causas principales en la formación de las aftas.

6.38 *Aftas menores características, en diferentes localizaciones de la mucosa oral.*

Queilitis actínica

La queilitis actínica es la enfermedad inflamatoria del labio, causada por la exposición al sol. Afecta principalmente el bermellón del labio inferior y es la más común de las lesiones potencialmente cancerizables del labio. El mayor número de cáncer de labio inferior está asociado a una queilitis actínica previa. El factor más importante en su transformación depende de la severidad de la displasia epitelial.

La queilitis actínica se desarrolla lentamente en un extenso período de tiempo con episodios agudos y crónicos en individuos que trabajan o practican deportes expuestos al sol. El uso del cigarrillo potencializa los efectos de las radiaciones actínicas.

La histopatología es característica: displasia, elastosis solar, inflamación, vasodilatación, hiperplasia y atrofia epitelial. Productos locales o sistémicos (fenotiazinas, sulfamidas y antibióticos) pueden comportarse como sensibilizantes al sol.

6.69 *Queilitis actínica aguda caracterizada por atrofia, erosión y ulceración de la semimucosa.*

6.70 *Diferentes aspectos clínicos de queilitis actínica aguda en semimucosa labial.*

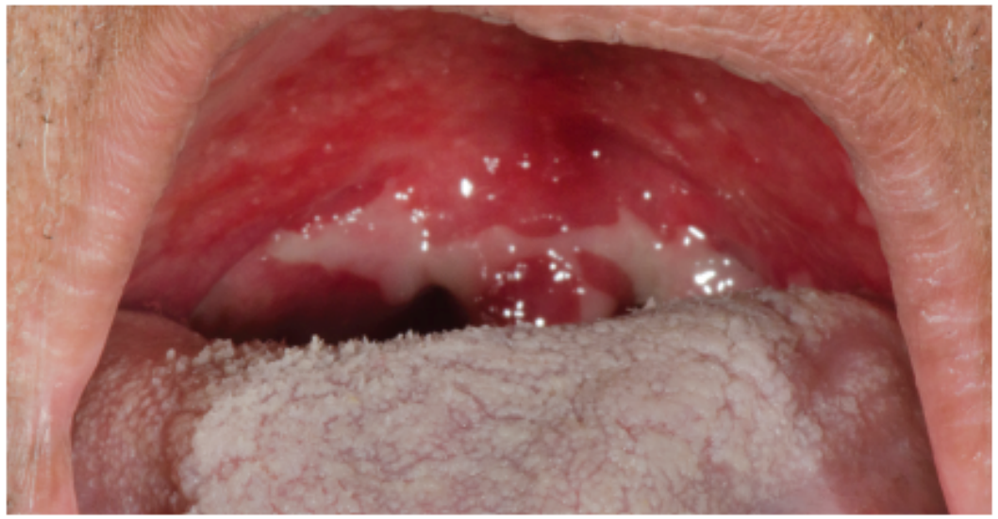

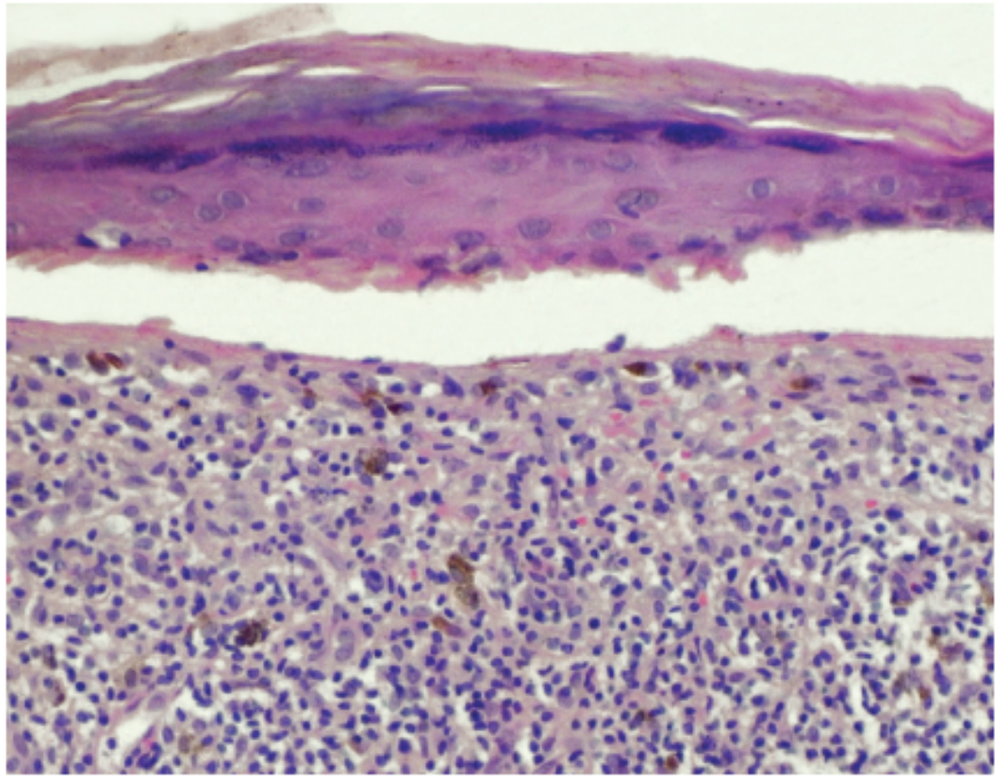

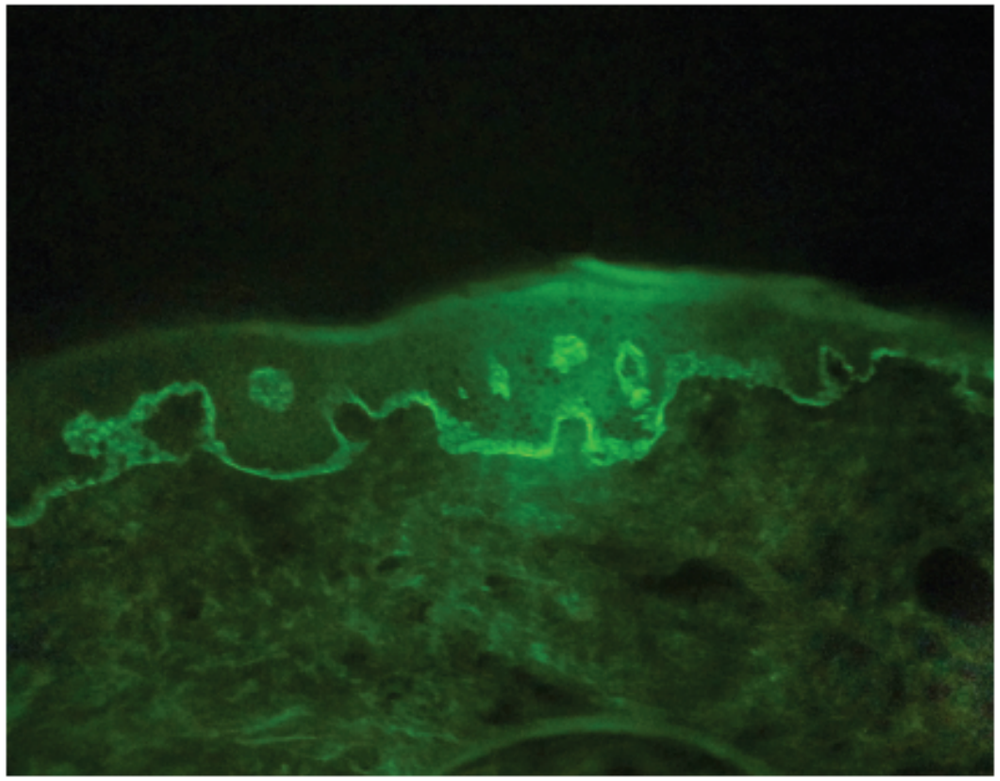

7.31 *Ampollas en paladar blando, úvula, encía y carrillo del paciente 7.30 en consultas sucesivas. La histopatología muestra ampolla subepidérmica cubierta por epidermis con hipergranulosis triangular. En el dermis superficial medio: infiltrado liquenoide de linfocitos, melanófagos y algunos eosinófilos, en la inmunofluorescencia directa, depósitos de IgG (+++) en la zona de la membrana basal.*

Síndrome de Goltz

El síndrome Goltz es un inusual desorden genético dominante ligado al cromosoma X por mutaciones en el gen PORCN, que afecta piel, huesos, dientes y ojos.

Las lesiones de piel consisten en áreas de atrofia asociadas a telangiectasias, hipo e hiperpigmentaciones que siguen la trayectoria de las líneas de Blaschko's.

Crecimientos de tejidos parecidos a la "frambuesa" se forman en cualquier parte del cuerpo, siendo más común en labios y alrededor de los genitales y el ano.

El pelo es escaso, las uñas distróficas con fisuras longitudinales e hipoplásicas.

Las alteraciones dentarias son: microdoncia, geminación, hipoplasia del esmalte y agenesias. En los huesos se traducen en manos y/o pies en "pinzas de langosta" y osteopatía estriada en las extremidades inferiores.

La cara es dismórfica, alargada, con alteraciones en los ojos, a menudo unilaterales que incluyen microftalmia, anoftalmia, aniridia y coloboma.

Las orejas son largas y deformes y el ala de la nariz es deprimida, labio y paladar hendido, sordera, aplasia cutis.

Otras alteraciones pueden aparecer en el aparato genitourinario y gastrointestinal.

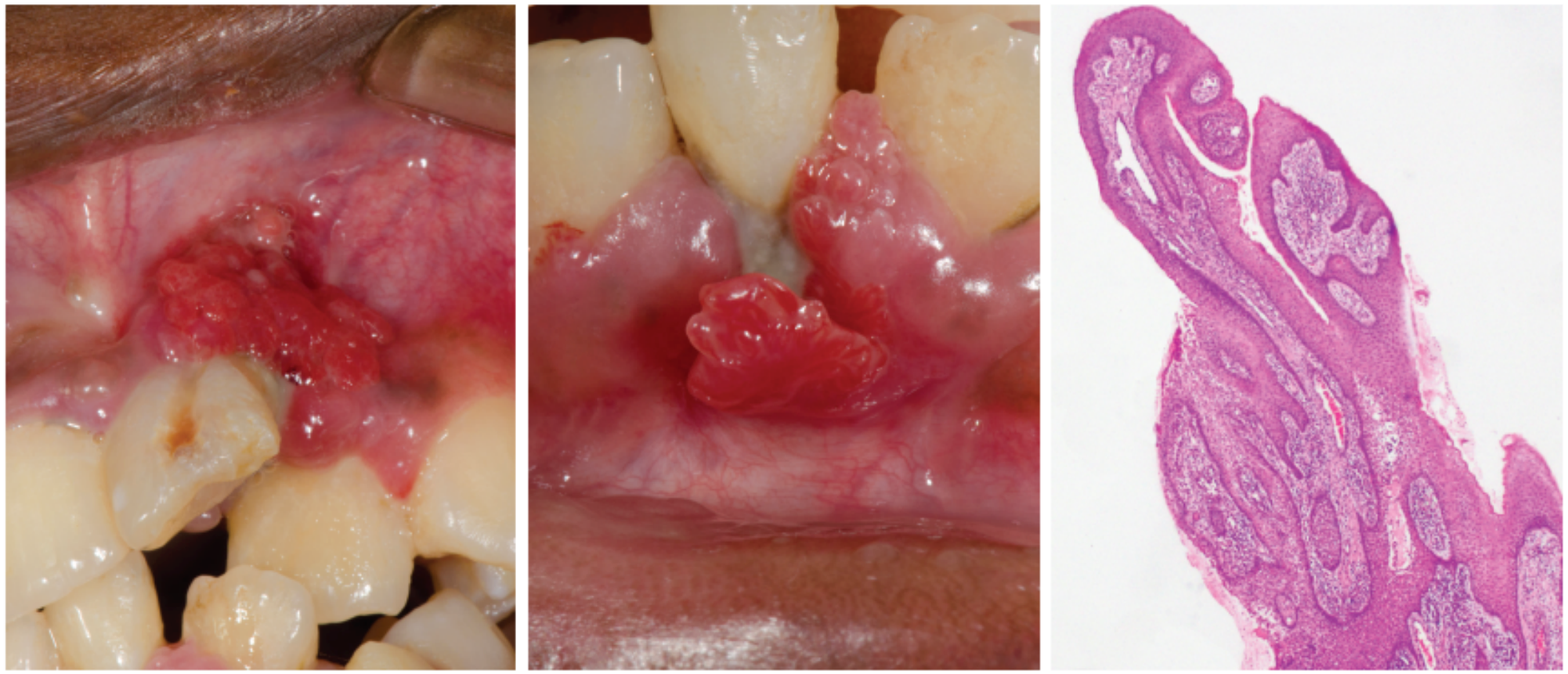

8.76 *Lesiones papilomatosas con superficie lisa, roja y lobulada similares a la "frambuesa," en la encía vestibular de los incisivos del lado izquierdo, de niño con síndrome de Goltz. Lesiones de hipoplasia del esmalte se observan en el incisivo central superior izquierdo y el lateral inferior. Histopatología de la lesión que muestra la hiperplasia pseudoepiteliomatosa.*

9.20 *Diferentes granulomas piógenos en carrillo y dorso de la lengua. Es común el crecimiento rápido, sangrado espontáneo, superficie erosionada y el exudado que lo cubre parcial o totalmente.*

Apéndice

Tablas de Diagnóstico Diferencial

CRECIMIENTOS DE TEJIDOS BLANDOS

	Fibroma por irritación / Pág. 332	Fibroma periférico osificante / Pág. 336	Granuloma piógeno / Pág. 340	Granuloma periférico de células gigantes / Pág. 345
Etiología	Traumática irritativa.	Algunos autores lo relacionan con granulomas piógenos que se han fibrosado y calcificado.	Irritativa local que desencadena un crecimiento inusitado de tejido de granulación.	Relacionada a traumatismos y a extracciones dentarias.
Localización	Carrillos, labios, lengua y encías.	Encía.	Encía, labios, lengua y carrillos.	Encía, a partir de la papila interdentaria.
Edad	Adolescentes y adultos.	Adultos principalmente.	Cualquier edad. Más frecuente en niños, adolescentes y adultos jóvenes.	Adolescentes y adultos.
Sexo	Ambos sexos.	Más común en la mujer.	Más común en la mujer.	Ambos sexos.
Aspecto clínico	Crecimiento único de tamaño variable, forma esférica o hemisférica, base pediculada o sésil. La mucosa que lo recubre es lisa y brillosa, del color de la mucosa o más pálida, por el traumatismo puede cambiar a blanco por la queratinización del epitelio o ulcerarse.	Agrandamiento de tejido firme, rojo rosado, duro a la palpación, superficie lisa de base sésil y siempre localizado en la encía.	Lesión muy sangrante, de diferente tamaño, usualmente pediculada, superficie lisa y algunas veces lobulada, recubierta por una membrana amarillenta y en algunas partes con costras hemáticas especialmente los que están en la semimucosa de los labios.	Crecimiento de tejido con base ancha o pediculada, superficie lisa o lobulada, rojo azulada, fácilmente sangrante con historia de crecimiento en varias semanas o meses y algunos casos desarrollados luego de una extracción dentaria.
Síntomas	Asintomático.	Asintomático.	Muy sangrante en su inicio.	Fácilmente sangrante.
Evolución	Crecimiento lento.	Crecimiento lento.	Crecimiento rápido para luego detenerse y con el tiempo fibrosarse.	Semanas o meses.
Histopatología	Lesión con denso colágeno recubierta de epitelio escamoso estratificado normal.	Proliferación de tejido fibroso con algunos o numerosos focos de calcificación, recubierto por epitelio pavimentoso estratificado normal.	Compuesta en su mayor parte por pequeños vasos sanguíneos, tejido conectivo, células plasmáticas, linfocitos y gran infiltración de neutrófilos. El epitelio que lo cubre parcialmente es estratificado escamoso. Una membrana fibrinopurulenta cubre las áreas ulceradas.	Tejido conectivo recubierto de epitelio pavimentoso estratificado, con denso infiltrado de células plasmáticas, linfocitario y células gigantes multinucleadas con cierta cantidad de hemosiderina En algunas áreas puede faltar el epitelio por ulceraciones en la superficie.

Patronato de Lucha Contra la Lepra, Inc.
Instituto Dermatológico Dominicano y Cirugía de Piel
"Dr. Huberto Bogaert Díaz"

ENFERMEDADES DE LA MUCOSA ORAL

Atlas

ADOLFO ARTHUR NOUEL

Ventas:

Instituto Dermatológico Dominicano y Cirugía de Piel "Dr. Huberto Bogaert Díaz"
Valor: $90.00 dólares más envío por courrier
Contacto: adolfoinfocompu@gmail.com

- 11 capítulos.
- 1540 fotos a color.
- 520 páginas.
- libro con tapa dura.

Contenido

- Examen del paciente.
- Lesiones elementales.
- Lesiones blancas.
- Lesiones rojas.
- Lesiones pigmentadas.
- Lesiones vesiculares, erosivas y ulceradas.
- Lesiones ampollares.
- Lesiones vegetantes y verrugosas.
- Crecimientos de tejidos blandos.
- Tumores benignos de tejidos blandos.
- Tumores malignos de tejidos blandos.
- Tablas de diagnóstico diferencial.
- Bibliografía consultada.
- Índice.