Clinical Image

Une tumeur infantile rare [A rare child tumour]

Salsabil Attafi, Hela Zribi

Service de Dermatologie, Hopital la Rabta, Tunis, Tunisia

Corresponding author: Dr. Salsabil Attafi, E-mail: sehlisalsabil@hotmail.com

Nous rapportons l'observation d'un nourrisson âgé de 18 mois qui avait des formations tumorales de consistance dure, rouges, douloureuses, à surface télangiectasique, siégeant au niveau des faces dorsales et palmaires du quatrième doigt droit (Fig 1).

L'examen histologique objectivait une prolifération mésenchymateuse, bénigne, fusocellulaire, de siège dermique (Figs 2 et 3).

Le diagnostic de fibromatose digitale infantile était retenu et une abstention thérapeutique était préconisée étant donné l'absence de retentissement fonctionnel.

L'évolution était marquée par la stabilisation des lésions après 6 mois de suivi.

Le fibrome digital infantile est une tumeur fibromateuse bénigne des extrémités, appartenant aux fibromatoses de l'enfant.

Il apparait dés la naissance (30% des cas) ou au cours des premiers mois de la vie sous forme de nodules dermiques uniques ou multiples, de 1 à 2 cm, durs, de couleur rose ou chair, localisés préférentiellement sur les faces d'extension des doigts et des orteils [1].

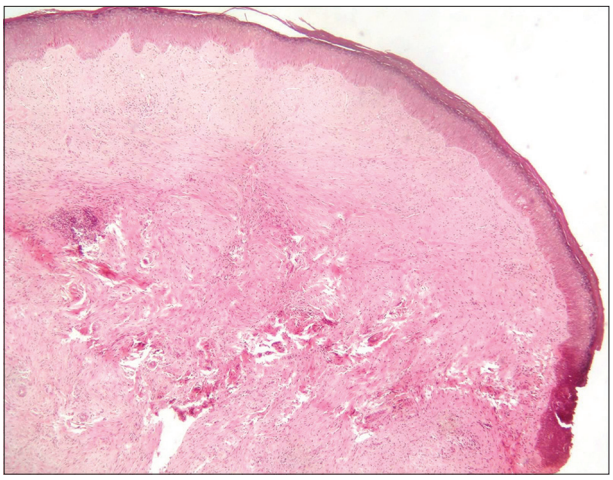

Figure 2: Prolifération fusocellulaire dermique. (HE x 10).

Figure 1: Nodules multiples, de couleur rose ou chair, localisés au niveau des faces dorsales et palmaires du doigt.

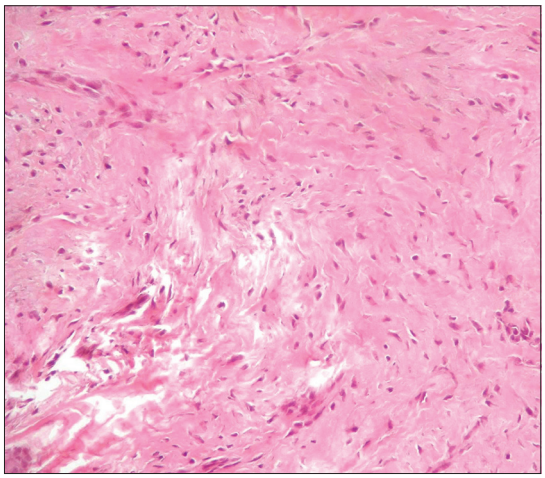

Figure 3: Cellules fusiformes régulières au sein d'un stroma collagénique. (HEx40).

How to cite this article: Attafi S, Zribi H. Une tumeur infantile rare [A rare child tumour]. Our Dermatol Online. 2015;6(4):471-472.
Submission: 10.01.2015; **Acceptance:** 16.01.2015
DOI:10.7241/ourd.20154.128

Histologiquement, on observe une prolifération dermique de fibroblastes, sans atypies cellulaires au sein d'un stroma collagénique comportant des inclusions intracytoplasmiques éosinophiles pathognomoniques.

Le diagnostic différentiel le plus fréquemment évoqué est celui de chéloïde. D'autres fibromatoses comme la fibromatose aponévrotique juvénile peuvent également être discutées [2].

Sur le plan thérapeutique, les indications d'exérèse chirurgicale doivent être limitées. L'évolution spontanée peut se faire vers la régression après quelques années. Ceci permet d'insister sur l'intérêt de temporiser devant une FDI quand elle n'a pas de retentissement fonctionnel. Cette attitude attentiste est d'autant plus justifiée que les récidives après chirurgie ne sont pas rares.

REFERENCES

1. Laskin WB, Miettinen M, Fetsch JF. Infantile digital fibroma/fibromatosis: a clinicopathologic and immunohistochemical study of 69 tumors from 57 patients with long-term follow-up. Am J Surg Pathol. 2009;33:1-13.
2. Niamba P, Léauté-Labrèze C, Boralevi F, Lepreux S, Chamaillard M, Vergnes P, et al. Further documentation of spontaneous regression of infantile digital fibromatosis. Pediatr Dermatol. 2007;24:280-4.

Copyright by Salsabil Attafi, et al. This is an open access article distributed under the terms of the Creative Commons Attribution License, which permits unrestricted use, distribution, and reproduction in any medium, provided the original author and source are credited.

Source of Support: Nil, **Conflict of Interest:** None declared.